

# TÜRK NEONATOLOJİ DERNEĞİ TÜRK OFTALMOLOJİ DERNEĞİ

## TÜRKİYE PREMATÜRE RETİNOPATİSİ REHBERİ 2021 GÜNCELLEMESİ



Prof. Dr. Esin Koç

Prof. Dr. Ahmet Yağmur Baş

Prof. Dr. Şengül Özdek

Prof. Dr. Fahri Ovalı

#### EDİTÖRLER

Prof. Dr. Esin Koç  
Prof. Dr. Mehmet Vural  
Prof. Dr. Nuray Duman  
Prof. Dr. Ömer Erdeve  
Prof. Dr. Ahmet Yağmur Baş  
Prof. Dr. Merih Çetinkaya  
Prof. Dr. Nejat Narlı

#### TÜRK NEONATOLOJİ DERNEĞİ REHBERLERİ

Copyright © 2021

Türk Neonatoloji Derneği Türkiye Prematüre Retinopatisi 2021 Güncellemesi Rehberinin her türlü yayın hakkı Türk Neonatoloji Derneği'ne aittir. Yazılı olarak izin alınmadan ve kaynak gösterilmeden kısmen veya tamamen kopya edilemez; fotokopi, teksir, baskı ve diğer yollarla çoğaltılamaz.

Bu klinik protokol, uygulayıcıya konusundaki son bilimsel gelişmeleri, kanıtlar doğrultusunda özetleyip sunarak, kolaylık sağlamak amacıyla öneri niteliğinde yazılmıştır. Burada belirtilen bilgi ve önerilerin yorumlanması ve uygulanması hekimin kendi sorumluluğundadır.

Bilimsel verilerle ilgili kanıtların, sürekli gelişme halinde olduğu unutulmamalıdır. Türk Neonatoloji Derneği'nin önerilerini içeren bu protokolün, bilimsel verilerle ilgili yeni yeterli kanıtlar doğrultusunda, ilerki yıllarda güncellenmesi planlanmaktadır.



GÜNEŞ TIP KİTABEVLERİ

Ankara, 2021

# TÜRK NEONATOLOJİ DERNEĞİ TÜRK OFTALMOLOJİ DERNEĞİ

## TÜRKİYE PREMATÜRE RETİNOPATİSİ REHBERİ 2021 GÜNCELLEMESİ



Prof. Dr. Esin Koç

Prof. Dr. Ahmet Yağmur Baş

Prof. Dr. Şengül Özdek

Prof. Dr. Fahri Ovalı

**Türk Neonatoloji Derneđi Prematüre Retinopatisi alıřma Grubu ve  
Türk Oftalmoloji Derneđi Prematüre Retinopatisi Komisyonu'na** katkılarından dolayı  
teřekkür ederiz.

# İÇİNDEKİLER

<i>KISALTMALAR</i>	4
1. GİRİŞ	5
2. AMAÇ	5
3. EPİDEMİYOLOJİ	5
4. RİSK FAKTÖRLERİ	6
5. PATOGENEZ	7
6. SINIFLANDIRMA	7
7. KLİNİK SEYİR	9
8. PREMATÜRE BEBEKLERİN OFTALMOLOJİK İZLEMİ	9
8.1. TANI VE TARAMA	9
8.2. MUAYENE VE DİKKAT EDİLECEK NOKTALAR	10
8.3. İZLEM	12
8.4. TARAMA MUAYENELERİNİN SONLANDIRILMASI	13
9. TEDAVİ	14
9.1. LAZER FOTOKOAGÜLASYON	14
9.2. ANTI-VEGF (VASKÜLER ENDOTELYAL BÜYÜME FAKTÖRÜ) AJANLAR	14
9.3. CERRAHİ TEDAVİ	16
9.4. TEDAVİ ORTAMI	16
9.5. ANESTEZİ	16
9.6. TEDAVİ SONRASI TAKİP	17
9.7. TEDAVİ SONRASI GÖZ DAMLASI KULLANIMI	17
10. PROGNOZ	18
11. ÖNLEME	18
12. ÖZET VE ÜLKEMİZ İÇİN ÖNERİLER	19
13. EKLER	22
EK1: AİLELER İÇİN BİLGİ BROŞÜRÜ: PREMATÜRE RETİNOPATİSİ TARAMASI	22
EK2: AİLELER İÇİN BİLGİ BROŞÜRÜ: PREMATÜRE RETİNOPATİSİ TEDAVİSİ	24
EK3: PREMATÜRE RETİNOPATİSİ MUAYENESİ BİLGİLENDİRİLMİŞ ONAM/RIZA FORMU	26
EK4: PREMATÜRE RETİNOPATİSİ TEDAVİSİ BİLGİLENDİRİLMİŞ ONAM/RIZA FORMU	27
EK5: PREMATÜRE RETİNOPATİSİ MUAYENE FORMU	30
EK6: PREMATÜRE RETİNOPATİSİ İZLEM FORMU	31
14. KAYNAKLAR	32

## KISALTMALAR

<b>A-ROP</b>	: Agresif Retinopathy of Prematurity
<b>BEAT-ROP</b>	: Bevacizumab Eliminates the Angiogenic Threat for Retinopathy of Prematurity
<b>BOOST</b>	: Benefits of Oxygen Saturation Targeting Trial
<b>CARE-ROP</b>	: Comparing Alternative Ranibizumab Dosages for Safety and Efficacy in Retinopathy of Prematurity
<b>COT</b>	: Canadian Oxygen Trial
<b>DA</b>	: Doğum Ağırlığı
<b>ETROP</b>	: Early Treatment for Retinopathy of Prematurity
<b>EMA</b>	: European Medicines Agency
<b>FDA</b>	: Food and Drug Administration
<b>FFA</b>	: Fundus Flöresein Anjiografi
<b>GY</b>	: Gebelik Yaşı
<b>ICROP-3</b>	: International Classification of Retinopathy of Prematurity, Third Edition
<b>IGF</b>	: İnsülin Benzeri Büyüme Faktörü
<b>NeOPRoM</b>	: Neonatal Oxygenation Prospective Meta-Analysis
<b>OSB</b>	: Optik Sinir Başı
<b>PAR</b>	: Persistan Avasküler Retina
<b>PM</b>	: Postmenstrüel
<b>RAINBOW</b>	: Ranibizumab versus Laser Therapy for the Treatment of Very Low Birth Weight Infants with Retinopathy of Prematurity
<b>ROP</b>	: Prematüre Retinopatisi
<b>SUPPORT</b>	: Surfactant, Positive Pressure and Pulse Oximetry Randomized Trial
<b>TGF-Beta</b>	: Dönüştürücü Büyüme Faktörü Beta
<b>TRD</b>	: Traksiyonel Retina Dekolmanı
<b>VEGF</b>	: Vasküler Endotelyal Büyüme Faktörü
<b>WINROP</b>	: Weight, İnsülin-Like Growth Factor, Neonatal Retinopathy of Prematurity



# PREMATÜRE RETİNOPATİSİ

## 1. GİRİŞ

Ülkemizde yenidoğan bakımındaki gelişmelere paralel olarak gebelik yaşı (GY) ve doğum ağırlığı (DA) çok daha küçük prematüre bebeklerin yaşama şanslarının artması görme sorunlarına ve körlüğe neden olabilen prematüre retinopatisinin (ROP) daha sık bir sorun olarak karşımıza çıkmasına neden olmaktadır. Hastalığın erken tanınması, zamanında ve uygun şekilde tedavisi görme kaybını engelleyerek çocuğun gelişimsel sürecine katkıda bulunmakta ve yaşam kalitesini artırmaktadır.

## 2. AMAÇ

Ulusal düzeyde ROP tanı ve tedavi rehberinin amacı yenidoğan yoğun bakım ünitelerinde izlenen ve risk altında olan prematüre bebeklerde ROP tanısı, tedavisi, izlemi ve korunması ile ilgili olarak ülkemiz koşulları ve bilimsel veriler ışığında öneriler sunmaktır.

Ülkemiz ve dünya literatürüne son 5 yıl içinde katılmış önemli makaleler sonrası 2016 yılında oluşturulan “**ROP Tanı ve Tedavi Rehberi**” için güncelleme ihtiyacı doğmuştur. **ROP Tanı ve Tedavi Rehberi 2021 yılı güncellemesinde**, ülkemizden yapılan çok merkezli çalışma sonuçları değerlendirilmiş ve **ROP için tarama sınırları önerisi güncellenmiştir**.

Rehberimizde, 2021 yılında yayınlanan “**International Classification of Retinopathy of Prematurity, Third Edition**” (**ICROP-3 sınıflandırması**) kullanılmıştır. Ayrıca literatürdeki önemli ve yeni çalışmalara yer verilmiştir.

## 3. EPİDEMİYOLOJİ

Prematüre retinopatisi sıklığı ülkelerin gelişmişlik düzeylerine, yenidoğan yoğun bakım ünitelerinin özelliklerine göre değişiklik göstermektedir. Gelişmiş ülkelerde ROP ağırlıklı olarak 32 haftanın altında doğan pretermelerin sorunuken, gelişmekte olan ülkelerde 34 haftaya kadar ağır ROP geliştiği bildirilmektedir [1-4].

Ülkemizde ve gelişmekte olan ülkelerde yapılan çalışmalarda DA 1500-2500 gram arası bebeklerde tedavi gerektiren **ciddi ROP** vakaları bildirilmiştir [5-7]. Türk Neonatoloji Derneği tarafından yapılan çok merkezli çalışmada (TR-ROP çalışması) çok düşük doğum ağırlıklı preterm bebeklerde ROP sıklığı %42, ileri evre ROP sıklığı %11 olarak bulunmuştur. Gebelik yaşı 33-35 hafta bebeklerde ROP sıklığı % 6,1 ve ileri evre ROP binde 6 olarak saptanmıştır. Doğum ağırlığı 1500-2000 g. arası bebeklerde ROP sıklığı %10,3 bulunmuştur ve bu bebeklerin 19’unda ciddi ROP bildirilmiştir (**Tablo I**) [8]. Bu çalışma ülkemizde DA >1500 g. olan bebeklerde de ciddi ROP gelişebildiği göstermiştir.

**Tablo I: Gebelik Yaşı ve Doğum Ağırlığına Göre ROP Sıklığı ve Tedavisi**

Gebelik yaşı (hafta)	ROP taraması yapılan bebek sayısı (n)	ROP (n, %)	Ciddi ROP (n, %)
≤ 28	1539	968 (62,9)	332 (21,6)
29-32	3425	666 (19,4)	76 ( 2,2 )
Subtotal (≤32 )	4964	1634 (32,9)	409 (8,2)
33-35	1030	56 (6,1)	6 (0,6)
>35	121	5 (4,1)	-
Total	6115	1695 (27)	414 (6,7)
Doğum ağırlığı (gram)	ROP taraması yapılan bebek sayısı (n)	ROP (n, %)	Ciddi ROP (n, %)
≤1000	1109	761 (68)	288 (26 )
1001-1250	1085	438 (40)	74 (6,8 )
1251-1500	1296	269 (20,8)	33( 2,5 )
Subtotal (≤1500)	3490	1468 (42)	395 (11)
1501-2000	1944	201 (10,3)	19 ( 1 )
>2000	681	26 (3,8 )	-
Total	6115	1695 (27)	414 (6,7)

Bas AY, Demirel N, Koc E on behalf of the TR-ROP Study Group, et al. Incidence, risk factors and severity of retinopathy of prematurity in Turkey (TR-ROP study): a prospective, multicentre study in 69 neonatal intensive care units. *British Journal of Ophthalmology* 2018;102:1711-1716.

• Ülkemizde “gelişmiş ülkelere kıyasla” doğum ağırlığı daha büyük ve daha matür bebeklerde tedavi gerektiren ileri evre ROP görülmeye devam etmektedir.

**Tablo II: Prematüre Retinopatisi Gelişiminde Başlıca Risk Faktörleri**

Gebelik yaşı ve doğum ağırlığının düşük olması
Oksijen tedavisinin süresi ve konsantrasyonu
Hemodinamik anlamlı kardiyorespiratuvar problemler
Patent duktus arteriozus, respiratuvar distres sendromu
Hiperoksi/hipoksi, hiperkapni/hipokapni, kan gazında ani dalgalanmalar
Asfiksi, hipotermi, metabolik asidoz
Mekanik ventilatör tedavisi
Bronkopulmoner displazi
Sepsis/menenjit, sistemik mantar enfeksiyonları
İntrakraniyal kanama
Kan transfüzyon sayısı, kan değişimi
Hiperglisemi/insülin kullanımı
Prematüre anemisinin tedavisi için erken eritropoetin kullanımı
Postnatal tartı alımının yavaş olması
Çoğul gebelik

#### 4. RİSK FAKTÖRLERİ

Prematüre retinopatisinin gelişiminde pek çok etiyolojik faktör düşünülmüşse de en iyi bilinen risk faktörleri DA ve GY'nin düşük olmasıdır. Özellikle 1000 gramın altında ve 28 haftadan erken doğan bebeklerde retinopati sıklığının belirgin olarak arttığı bilinmektedir (**Tablo II**) [1, 2, 8].

Erkek çocuklarda kız çocuklara göre ve beyaz ırkta siyah ırka göre daha fazla ROP görülmesi ile genetik polimorfizmin etkin olabileceği düşünülmüş ancak yapılan çalışmalarda ROP gelişim riskini artıracak bir gen faktörü tanımlanmamıştır [9, 10].

## 5. PATOGENEZ

Gebeliğin 16. haftasından önce retinada kan damarları yoktur ve yaklaşık 6. haftadan sonra gözün ön segmenti hyaloid arter ile perfüze olur. Bu arter optik disk ve vitreusu geçtikten sonra lens ve irise ulaşır. Gebeliğin 34. haftasından sonra tümüyle resorbe olur. Fetusta retinal damarların gelişimi gebeliğin 15-18. haftasında başlar. Retinal damarlar optik diskten periferde doğru gelişir ve vaskülarizasyon nazal retinada yaklaşık olarak 36. temporal retinada 40. haftalarda tamamlanır. Bu nedenle prematüre bebeklerde doğum anında retina tam vaskülarize olmayıp, gebelik yaşına göre genişliği değişen periferik avasküler zon mevcuttur. Vaskülarizasyonun tamamlanması postmenstrüel (PM) 48-52. haftaya kadar gecikebilir [1, 2].

Prematüre retinopatisinin patogenezi tam olarak bilinmemekle birlikte iki aşamalı bir süreçte geliştiği düşünülmektedir. Prematüre doğan bebekte intrauterin ortamda başlamış olan retinal vaskülarizasyon herhangi bir hasarlandırıcı etkiyle duraklar. Uzamış hiperoksi, asfiksi, hipotermi, asidoz, E vitamini eksikliği ve omega-3 poliansatüre yağ asitlerinin azlığı gibi faktörler ilk hasarlanmanın olası nedenleri arasındadır [1, 2, 9]. Plasental enfeksiyon ve inflamasyon gibi antenatal duyarlanma yapan nedenler bu gelişimde rol oynayabilir ve bu süreç bazı araştırmacılar tarafından **prefaz** olarak adlandırılır [11].

**Faz I:** ROP'un erken döneminde **"oksijenle regüle olan"** Vasküler Endotelial Büyüme Faktörü (VEGF) ve eritropoetin *hiperoksi* nedeniyle baskılanması, İnsülin Benzeri Büyüme Faktörü 1'in (IGF-1) yokluğu, postnatal büyümenin yeterli olmaması normal vasküler gelişimi bozar. Serbest oksijen radikallerinde artış ve oksidan hasar, vasküler endotel hücrelerde apoptoz ve vazooobliterasyona neden olur [1, 9, 12].

**Faz II:** Retina ise gelişimini sürdürmeye devam eder, fakat vaskülarizasyonu bozulduğu için oksijen ihtiyacı karşılanamaz ve **hipoksik** hale gelir. **Retinanın karşılaştığı hipoksi Faz II'yi başlatır.** Prematüre retinopatisinin bu fazında "hipoksinin tetiklemesiyle" VEGF, eritropoetin gibi mediyatörlerin düzeylerinde artış olur. IGF-1 seviyeleri postnatal yaşla beraber **"eşik"** seviyenin üzerine çıkarak büyüme faktörlerinin (VEGF) anjiogenez etkisini sağlar. Vasküler-avasküler retina sınırında neovaskülarizasyon başlar.

Yeni oluşan damarlar retina içinde kümelenme yapabilir ve hızla kalınlaşan **sırt (Ridge)** dokusu oluşur. Neovaskülarizasyon; sızıntı ve ödem oluşumuna ve görme kaybına yol açan retina dekolmanına neden olabilir. Hafif vakalarda bu hat regrese olurken, ciddi vakalarda bu hat üzerinden vitreus içine düzensiz büyüyen kıvrımlı damarlar retina yapısında bozulma, traksiyon ve dekolmana neden olabilir [2, 9, 12-15].

## 6. SINIFLANDIRMA

Hastalığın sınıflandırılması ICROP-3'e göre aşağıda sunulmaktadır [16].

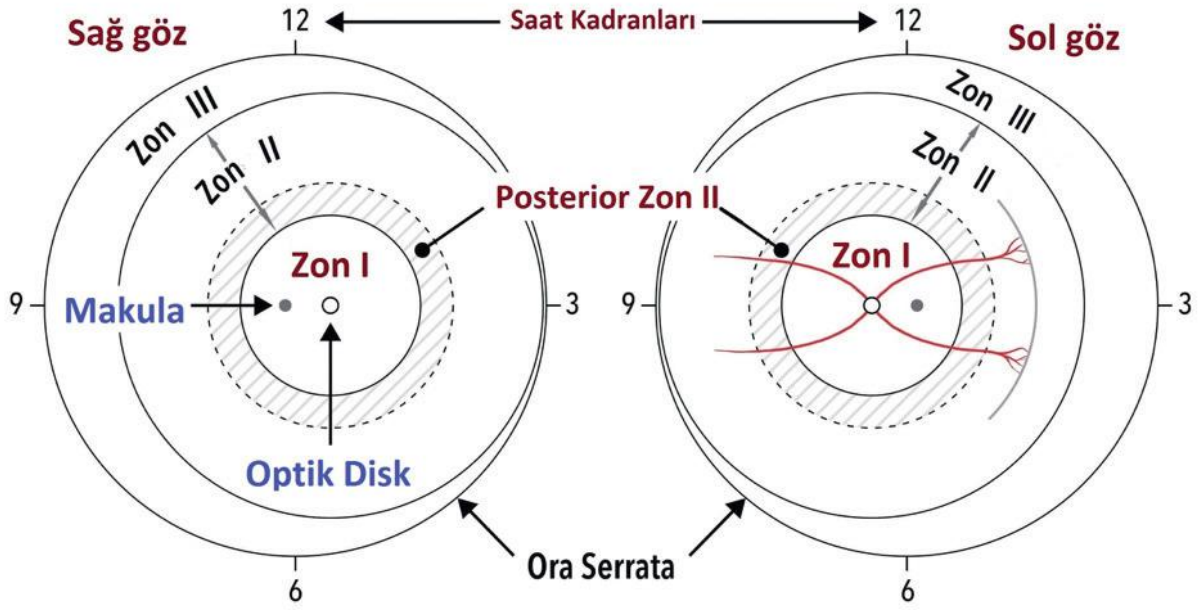
**Yerleşim durumu (Zonlar):** Hastalığın yerleşim durumunu belirtmek için retina optik sinirin merkez olduğu 3 bölgeye ayrılmaktadır (**Şekil 1**) (ICROP-3 çalışmasından alınmıştır).

**Zon I:** Optik sinir ve makulada yer alan fovea arası mesafenin iki katı yarıçaplı dairesel alandır. Optik sinir başı (OSB) bu zonun merkezidir. 25 veya 28D lens ile OSB görüntünün kenarında kalacak şekilde ayarlandığında görüntülenen alan zon I olarak kabul edilmektedir.

**Zon II:** Optik sinir başından nazal ora serraya kadar yarıçaplı dairenin zon I dışında kalan halkasal alanıdır.

**Zon III:** Zon II dışında kalan temporaldeki hilal şeklindeki alandır.

2021 yılında yayınlanmış olan ICROP-3 çalışması posterior zon II tarifini netleştirilmiştir. Buna göre zon I'in "iki" disk çapı anteriorundaki alan posterior zon II'dir.



Şekil 1: Hastalığın yerleşim durumu

**Evre (Vasküler proliferasyon derecesi):** Hastalık vasküler proliferasyon derecesi dikkate alınarak 5 evreye ayrılmaktadır. Henüz ROP gelişmemişse, avasküler retinanın hangi zonda olduğu belirtilmelidir.

**Evre 1:** Vasküler ve avasküler arasındaki çizgi şeklindeki demarkasyon hattı

**Evre 2:** Sırt (Ridge); yüzeyden hafif kabarık neovasküler proliferasyon (3. boyut kazanmış)

**Evre 3:** Sırtta ekstraretinal fibrovasküler proliferasyon başlaması (ICROP-3 sınıflandırmasında agresif ROP'da görülen düz neovaskülarizasyonlar da evre 3'e dahil edilmiştir).

**Evre 4A:** Parsiyel retinal ayrılma (Makula tutulumu yok)

**Evre 4B:** Parsiyel retinal ayrılma (Makula tutulumu var)

**Evre 5:** Total retina dekolmanı

**ICROP-3'de Evre 5'in ileri evrelemesi yapılmıştır:**

**Evre 5A:** Arka kutbun oftalmoskopik olarak görülebildiği total Traksiyonel Retina Dekolmanı (TRD)

**Evre 5B:** Retinanın tamamen lens arkasında toplandığı, lökokori şeklinde görülen ve sıklıkla kapalı huni retina dekolmanının eşlik ettiği total TRD

**Evre 5C:** Ön kamaranın daralıp irido-korneo-lentiküler sineşilerin olduğu ve zamanla korneal opasifikasyona giden lökokorik TRD

**Yayılm derecesi:** Retinal yüzey saat kadranına benzer şekilde 30°'lik sektörlere bölünür. Bu şekilde hastalığın kaç saat kadranı boyunca yayıldığı tespit edilebilir. Sektörler arasında hastalığın evreleri değişiklik gösterebilir.

**"Plus" veya "artı" hastalık:** Retinanın arka kutbunda arteriollerde kıvrımlanmanın artması ve venüllerde dilatasyon olması olarak tanımlanmaktadır. "Artı" hastalık varlığı ROP'un şiddetinin bir göstergesidir ve vitreusta bulanıklık, iris damarlarında genişleme, pupil reaksiyonlarında azalma ile birlikte olabilir. **Optik sinir başı etrafında en az iki kadrandaki damarlarda dilatasyon ve tortuosite artışı plus hastalık olarak değerlendirilir.**

**Preplus hastalık:** "Artı" hastalığı tanımlamak için yetersiz düzeyde dilate ve kıvrılmış damar yapısı olması durumudur. **ICROP-3'de plus hastalık ve preplus hastalık birbirinin devamı olan bir spektrum olarak tanımlanmıştır.**

Bu bulgular bir araya getirilerek hastanın her bir gözü için Tip 1, Tip 2 veya A-ROP tanımlarından biri yapılır [1, 2, 16].

**Eşik hastalık (Threshold):** Zon I veya zon II'de evre 3 ve "artı" hastalık varlığında, 5 ardışık saat kadranı veya ardışık olmayan 8 saat kadranında tutulum olarak tanımlanır.

**Eşik öncesi hastalık (Pretreshold)**

- Zon I'de eşik hastalık olmayan herhangi bir evrede ROP
- Zon II'de evre 2 ROP ve "artı" hastalık
- Zon II'de evre 3 ROP
- Zon II'de eşik hastalıktan daha az sektör tutulumlu evre 3 ROP ve "artı" hastalık

**Tip 2 ROP: Düşük riskli eşik öncesi hastalık**

- Zon I'de evre 1 veya evre 2 ROP ("Artı" hastalık yok)
- Zon II'de evre 3 ROP ("Artı" hastalık yok)

### Tip 1 ROP: Yüksek riskli eşik öncesi hastalık

- Zon I'de herhangi bir evrede "artı" hastalık
- Zon I'de evre 3 ROP
- Zon II'de evre 2 veya evre 3 ROP ve "artı" hastalık

**Agresif ROP (A-ROP):** Hızlı ilerleyen şiddetli bir ROP formudur. Tedavi edilmediğinde hızla evre 5'e ilerlemektedir. İlk olarak "Rush Disease" daha sonra da "APROP" olarak tanımlanmış olan tablodur ve **2021'de A-ROP olarak tekrar tanımlanmıştır**. Yüksek oksijene sekonder gelişen "oksijenle indüklenmiş ROP" tablolarının daha anteriorda da yerleşebildiği göz önüne alınarak APROP yerine daha anteriorda gelişebilen bu agresif ROP tablolarını da bu grubun içine dahil edebilmek için A-ROP adı verilmiştir [16]. Bu gözlerde, "artı" hastalık, OSB etrafında 4 kadrande ve periferik alandaki hastalık ile orantısız düzeyde belirgindir. Zon I veya posterior zon II'de hastalık olmakla birlikte avasküler alan sınırları net bir hat ile ayırt edilemeyebilir ve **evresini tespit etmek zor olabilir**. Vasküler ve avasküler alan arasındaki **sırtta düz neovaskülarizasyon** görülmektedir. Tipik beyaz fibrozisle birlikte görülen ridge burada görülmez. Sırtın posteriorunda da kapiller nonperfüzyon alanları bulunabilmektedir. Fundus Flöresein Anjiyografi (FFA) tanıda çok yol göstericidir.

**A-ROP hastalarında avasküler alan sınırındaki düz neovaskülarizasyon yüzeyden kabarıklık olmadığı için tanı atlanabilmektedir. Bu hastalığın bir başka özelliği ise standard olarak izlenen evre 1'den 3'e ilerleme yolunu takip etmeksizin evre 4-5'e ilerleyebilmesidir. A-ROP tanısı konulduğunda vasküler proliferasyon evreleri açısından bir sınıflamaya tabi tutulmadan derhal tıbbi girişimlere başlanmalıdır [1, 16].**

**Ciddi ROP:** Tip 1 ROP ve A-ROP, tedavi gerektiren ciddi ROP tablolarıdır.

**Regresyon:** Aktif ROP bulgularının spontan olarak veya tedavi sonrası gerilemesidir. Tam veya kısmi olabilir. Kısmi olduğunda periferde halen damarlanması tamamlanmamış retina alanları "**persistan avasküler retina (PAR)**" ve periferik damar anastomozları gibi diğer bazı vasküler patolojiler sıklıkla görülür. Bu bulguların hangi zonda olduğu ve yayılımı mutlaka belirtilmelidir [16].

**Reaktivasyon:** Tedavi sonrası gerilemiş olan aktif ROP bulgularının ve vasküler değişikliklerin tekrar ortaya çıkmasıdır. Bu reaktivasyon primer ridge bölgesinde veya mevcut vasküler avasküler alan sınırında ortaya çıkabilir. **ROP muayenesinde "reaktive" olduğu belirtilmelidir** (Örn: Reaktif Zon II Evre 2 ROP) [16].

**Uzun dönem sekeli veya geç sekel:** Vitreoretinal arayüz sorunları, epiretinal membranlar ve lokalize traksiyonel retina dekolmanı, ektoptik makula, periferik retinal dejenerasyonlar/delikler/yırtıklar, yırtıklı retina dekolmanı, PAR, periferik retinal vasküler anastomozlar/looplar, glokom [16].

## 7. KLİNİK SEYİR

Prematüre retinopatisinin seyri postnatal yaştan ziyade PM yaş ve hastalığın lokalizasyonu ile ilişkilidir. PM 30–32. haftada başlayabileceği gibi tipik olarak 34. haftada başlar. 40–45. gebelik haftalarına kadar düzensiz ilerler, çoğunlukla kendiliğinden düzelir. DA  $\leq 1250$  gram olan bebeklerin üçte ikisinde ROP gelişirken, bunların %6'sında ciddi hastalık nedeniyle tıbbi girişim gerekir [17-20].

## 8. PREMATÜRE BEBEKLERİN OFTALMOLOJİK İZLEMİ

### 8.1. TANI VE TARAMA

Amerikan Pediatri Akademisi ve Amerikan Oftalmoloji Akademisinin 2018 önerilerine göre DA  $\leq 1500$  gram ve/veya GY  $\leq 30$  hafta doğan tüm bebekler ile GY 30 haftadan büyük, DA 1500–2000 gram arasında ve klinik olarak problemleri olan, kardiyopulmoner destek gerektiren bebeklerin taranması önerilmektedir [21].

**Ülkemizden yapılan TR-ROP çalışması sonuçları değerlendirildiğinde daha büyük ve daha matür bebeklerde ciddi ROP vakaları saptanmıştır** [8]. Bu çalışmada DA 1700 gram ve GY 34 haftaya kadar olan bebeklerde tedavi gerektiren ciddi ROP vakalarının olduğu belirlenmiştir. Bu çalışmalar ışığında ülkemiz için **Tablo III'deki** tarama kriterleri önerisi uygundur.

### Tablo III: Ülkemiz için "Önerilebilecek" Prematüre Retinopatisi Tarama Kriterleri

- Gebelik yaşı  $< 34$  hafta veya DA  $\leq 1700$  gram olan tüm bebeklerin prematüre retinopatisi açısından taranması önerilir.
- Gebelik yaşı  $\geq 34$  hafta veya DA  $> 1700$  gram olup kardiyopulmoner destek tedavisi uygulanmış veya "bebeği takip eden klinisyenin ROP gelişimi açısından riskli gördüğü" preterm bebeklerin taranması uygundur\*.

\*Yenidoğan yoğun bakım ünitelerinde bakım kalitesi üniteden üniteye değişiklik gösterebilir. Üniteler kendi hasta grubunu içeren epidemiyolojik verilerinin ışığında doğum ağırlığı ve gebelik yaşına göre ROP tarama üst sınırlarını belirlemelidir.

**Tablo IV: Gebelik Yaşına Göre İlk ROP Muayenesi Zamanı<sup>21</sup>**

GY (hafta)	İlk Muayene Zamanı (hafta)	
	Postmenstrüel	Kronolojik
22*	31	9
23*	31	8
24*	31	7
25	31	6
26	31	5
27	31	4
28	32	4
29	33	4
30	34	4
31	35	4
32**	36	4

\*GY 25 hafta altında bebeklerde PM 31 hafta beklenmeden postnatal 6 hafta tamamlandığında ilk muayene yapılabilir.

\*\* GY 32 hafta üzerinde olan bebeklerde ilk muayene postnatal 4 hafta tamamlandığında yapılır<sup>22</sup>.

Hastaların ilk oftalmolojik muayenesi GY 27 haftadan küçük olan bebeklerde PM 30-31. haftada, GY  $\geq 27$  hafta olan bebeklerde ise postnatal 4. haftada yapılmalıdır (Tablo IV). ROP muayene takviminde PM yaş (Gestasyonel yaş+kronolojik yaş) kullanılır.

## 8.2. MUAYENE VE DİKKAT EDİLECEK NOKTALAR

Retina muayenesi “**ROP konusunda yetkin ve yeterli olan bir oftalmolog**” tarafından kapak spekulumu takıldıktan sonra binoküler indirekt oftalmoskop ile 20 ve 28 dioptrilik lens kullanılarak ve skleral indentasyon yapılarak yapılır. Muayene esnasında bebek sırtüstü yatar pozisyonda olmalıdır. Bebek hospitalize edildiği sürece muayenenin yenidoğan ünitesi içinde ve yoğun bakım doktorlarının eşliğinde hasta monitorize edilerek yapılması idealdir.

- **Aileler ROP muayene ve izlemi konusunda sözel ve yazılı olarak bilgilendirilir. İlk muayene öncesi ailelerden onam/rıza alınmalıdır** (Bakınız ekler: Aile bilgi broşürleri ve prematüre retinopatisi muayenesi bilgilendirilmiş onam formu).
- **Rıza vermeyen ailelerde bebeğin yaşam hakkı en yüce hak olduğu temeliyle tıbbi muayene ve işlem için mahkemeden izin alınmalıdır. Ailenin isteği, bebeğin sağlığı, yaşam hakkı açısından tıbbi yaklaşım ve uygulamalara uygun değilse, rıza geçersizdir.**
- **ROP muayenesi için konsültasyon istenen tarih konsültasyon kağıdında belirtilmelidir. ROP muayenesi yapan oftalmologun adı ve muayene tarihi belgelerde bulunmalıdır.**
- **Oftalmolog muayene notlarında ayrıntılı olarak pupilin durumunu, zon, evre, yayılım ve "artı" hastalık olup olmadığını yazmalı, tedavi planını ve bir sonraki muayenenin tarihini belirtmelidir** (Bakınız ekler: Prematüre retinopatisi muayene ve izlem formları).

**Retinanın değerlendirilebilmesi için pupil dilate edilmelidir.** Pupilin iyi dilate edilmesi periferik retinanın muayene edilebilmesini sağlar ve ROP'un evrenmesini kolaylaştırır [22, 23].

- **Muayeneden 1 saat önce midriazis işlemine başlanır. Önerimiz; 5 dakika ara ile 2-3 kez birer damla %2,5'lük fenilefrin ve %0,5'lik tropikamid ile pupillerin genişletilmesidir.**
- **Son damladan sonra 45-60. dakika genellikle pupilla dilatasyonunun en iyi olduğu zamandır.**

- **Pupillerin iyi dilate olmadığı durumlarda midriyatik damlalar tekrarlanır ama bu işlemde daha fazla yan etkiye neden olabileceği için mümkün olduğunca kaçınılmalıdır. Ancak ciddi ROP olan hastalarda pupillerin iyi dilate olmayabileceği akılda tutulmalıdır.**

Gözün manipülasyonu ve kullanılan damlalara bağlı bradikardi, taşikardi, kardiyak aritmi, apne, desatürasyon, hipertansiyon, kusma, gastrik residü, geçici paralitik ileus ve nadiren ölüm olabilir [22, 23].

Midriyatik damlalar gözün etrafındaki deriden, korneadan, konjunktivadan, nazal mukozadan ve nazolakrimal kanaldan absorbe edilebilir. **Emilimin azaltılması yan etki risklerini azaltır.**

- **Göz damlalarının yan etki riskini azaltılmak için küçük damlalar şeklinde uygulama, gözün etrafına sızan ilacın silinmesi ve damla uygulandıktan sonra göz kapağının kapatılması, damla sonrası lakrimal keseye, iç kantusa 2 dakika parmakla basarak sistemik emilimin azaltılması, ilaç tekrarını önlemek için muayenenin zamanında yapılmasına özen gösterilmesi gibi önlemler uygulanabilir.**

ROP muayenesi ve özellikle spekulum kullanılması ağrılı bir işlemdir. **Topikal anestezi altında ve mümkünse sedasyon sağlamak önemlidir** [24-26].

- **Muayene esnasında bebeğin bir hemşire tarafından başı ve kolları sabitlenecek şekilde tutulması, bebeğin el ve ayağına nazikçe fleksiyon postürü verilmesi veya gevşek bir şekilde kundaklama yapılması önerilir.**
- **Muayene esnasında ve sonrasında emzik, anne sütü veya oral sukroz verilmesi ağrıyı azaltmada faydalıdır.**
- **Topikal anestezi için önerimiz: Proparakain hidroklorid (%0,5) her iki göze muayeneden 3-5 saniye önce 1 damla uygulanır. Etkisi 15-20 dakika kadar sürer.**

Göz muayeneleri enfeksiyöz konjonktivit ve sistemik enfeksiyonlara yol açabilir. Oftalmologlar her muayene öncesi ellerini uygun bir şekilde yıkamalı ve tüm hijyenik kurallara uymalıdır. Her hasta için **steril** göz kapağı spekulumu ve sklera indentörü kullanılır [27].

- **Muayenede kullanılan ekipmanın dezenfeksiyonu için otoklav kullanılmalıdır.**
- **İzopropil alkol veya klorheksidin sterilizasyon sağlamada yeterli değildir.**

### 8.3. İZLEM

Prematüre bebeğin ROP açısından izlem şeması ilk muayenedeki bulgulara göre şekillendirilir. İlk muayenede retinopati geliştiği saptanırsa hastalığın şiddetine ve ilerleme hızına göre izlem takvimi oluşturulur. Bu kararlar gözün durumuna göre aşağıdaki gibi not edilmelidir:

1. Daha fazla tarama muayenesi gerekli değildir (Retinal vaskülarizasyon tamamlanmışsa).
2. 3-4 gün sonra, 1 hafta sonra veya 2 hafta sonra kontrol gereklidir (Aşağıdaki belirtilen durumlara göre).
3. **Acil tedavi gereklidir** (Tedaviye karar verilmişse)

Retinal vaskülarizasyon zon III'de ise 2-3 haftada bir, zon II'de ise en az 2 haftada bir muayene tekrarlanır. **Zon I'de ise ilerleme gösterip göstermediğine göre haftada en az bir kez muayene ile izlenir ve bulgulara kötüleşme saptanırsa veya preplus hastalık saptanırsa muayeneler izleyen hekimin gerek gördüğü şekilde sıklaştırılır** [28, 29]. Prematüre retinopatisi izlem algoritması **Şekil 2'de** verilmiştir.

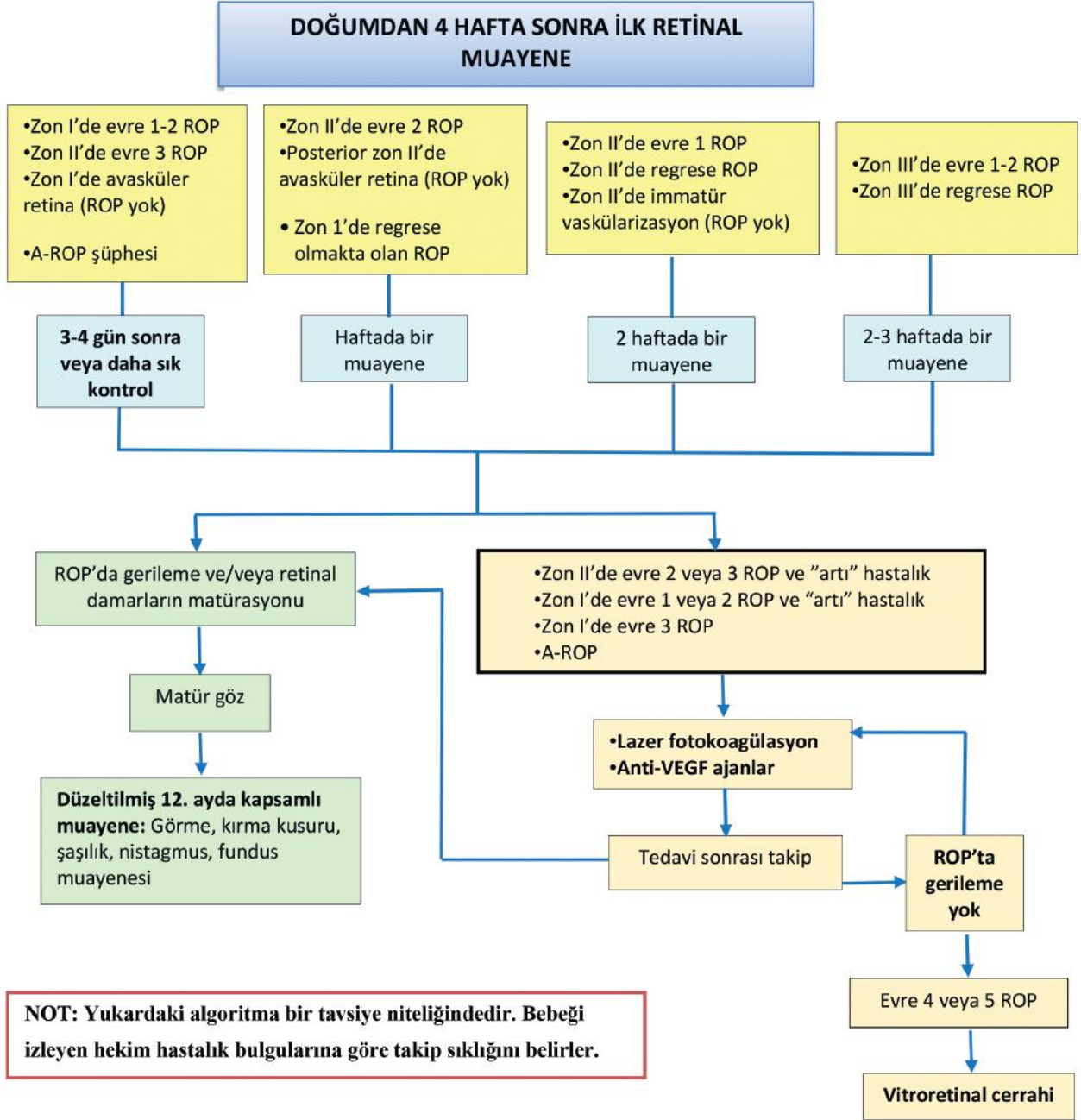
- İlk muayene neonatolog/pediatrist sorumluluğundadır. İzlemin aralığı, süresi ve tedavi kararını oftalmolog verir.
- Tarama muayeneleri ROP gerileyene kadar veya tam retinal damarlanma tamamlanıncaya kadar devam eder.
- İleri takip ve tedavi gerektiren vakaların ilgili hekime/ kliniğe yönlendirilmesini göz hekimi yapar.

Günümüzde dijital ortamda retina görüntüleri alabilen cihazlar kullanıma girmiştir. Bu yöntem retina bulgularının bilgisayar ortamında kayıt altına alınmasında, bir önceki muayene ile kıyaslanmasında ve ROP eğitiminde ve uzaktan konsültasyonda kullanmak için oldukça faydalıdır. **Ancak izlem, izlemin sonlandırılması ve tedavi kararı binoküler oftalmoskop ile muayene sonucuna göre alınmalıdır.**

Çok merkezli **e-ROP** çalışmasında dijital kamera ile alınan görüntülerde sensitivite %90, spesifite %87 olarak bildirilmiştir [30]. Dijital fotoğraf görüntüsü alan ve kaydeden cihazların sensitivitesi, avantajları ve kullanıma girmesinin değerlendirilmesi için ileri çalışmalara ihtiyaç vardır [21]. Tanı ve takip için indirekt oftalmoskopi yeterli olmakla birlikte, bu cihazlar takiplerde bire bir karşılaştırma imkânı vermesi ve medikolegal açıdan kanıt olabilmesi açısından önem taşımaktadır. Ayrıca FFA çekimi de yapılabilen bu cihazlar, familial eksudatif vitreoretinopati ve incontinentia pigmenti gibi hastalıkların ROP'dan ayırıcı tanısını yapmaya da yardımcı olabilmektedir.

Son dönemlerde postnatal büyüme hızına göre ciddi ROP gelişimini öngörmek ve takipte muayene sayılarını azaltmaya yönelik algoritmalar geliştirilmiştir. Gelişmiş ülkelerde GY <32 hafta bebeklerde bu algoritmaların sensitivitesi %100 olarak bulunmuştur [31-33]. Gelişmekte olan ülkelerde daha büyük bebeklerde ciddi ROP görülmektedir ve "Weight, Insülin-Like Growth Factor, Neonatal Retinopathy of Prematurity"(WINROP) çalışmalarında sensitivite düşük bulunmuştur. Kullanımı ve validasyonu için uluslararası bir öneri verilememektedir [34, 35].

## PREMATÜRE RETİNOPATİSİ İZLEM ALGORİTMASI



Şekil 2: Prematüre retinopatisi izlem algoritması

### 8.4. TARAMA MUAYENELERİNİN SONLANDIRILMASI

ROP saptanmamış bebeklerde retinal damarlar zon III'e ulaştıktan sonra görmeyi tehdit edici ROP gelişme riski çok azdır. Ancak retinal damarların zon III'e ulaştığını tespit etmek kolay olmamakla birlikte retinal vaskülarizasyon tamamlandığında izlem muayenesinin sonlandırılma kararı verilmelidir.

ROP gelişen ve tedavi endikasyonu olmayan bebeklerde hastalığın ilerlemesinin durduğu ve gerilemenin başladığı açıkça tespit edildikten sonra izlem muayeneleri seyrekleştirilebilir. **Aşağıda tarama muayenelerinin sonlandırılabilir durumlar belirtilmiştir** [21, 22].

- Tam retinal vaskülarizasyon (Bu kriter özellikle anti-VEGF ajan alan hastalarda daha da önemlidir.)
- Daha önceki tarama muayenelerinde zon I veya II ROP saptanmamış ve retinal vaskülarizasyonun zon III'e ulaşmış olması (Eğer oftalmolog zon konusunda şüpheliyse veya bebek PM 35 haftadan küçük ise tekrar muayeneleri önerilir.)
- Daha önceki tarama muayenelerinde eşik öncesi veya daha kötü bir ROP saptanmamış ve PM 45 haftaya ulaşmış bebekler
- Regrese (Gerilemekte) olan ROP; reaktivasyon veya progresyon gösterme riski taşıyabilecek anormal vasküler doku olmaması
- Anti-VEGF tedavisi almış hastalarda reaktivasyonun en yüksek olduğu PM 44-55. haftalar arasında yakın takip yapılmalıdır.
- Anti-VEGF tedavisi almış hastalarda en az PM 60. haftaya kadar takip sonlandırılmamalıdır. Bu hastalarda çok geç proliferatif ROP rekürresleri bildirilmiştir. Bu vakaların takibinin sonlandırılmasında dikkatli ve hastaya özgü kararlar alınmalıdır. Bu hastaların PM 60. haftada mümkünse FFA'larının çekilerek halen avasküler alan varsa lazer fotokoagülasyon uygulanması şeklinde bir yaklaşım giderek daha fazla kabul görmektedir. Bu şekilde geç nöksler ve komplikasyonlardan kaçınılabileceği gibi, büyüyen bebeğin periferik retina muayenesinin yapılmasının da giderek güçleştiği düşünüldüğünde daha pratik bir yaklaşımdır.

## 9. TEDAVİ

Prematüre retinopatisinde lazer fotokoagülasyon kriterleri çok merkezli ETROP (Early Treatment for Retinopathy of Prematurity) çalışma grubu tarafından belirlenmiştir. Bu kriterlerde yüksek risk taşıyan eşik öncesi ROP bulguları (Tip 1 ROP) da dikkate alınmıştır [36]. Erken tedavinin görme keskinliğini artırdığı ve olumsuz yapısal sonuçları azalttığı bildirilmiştir [37]. **Buna göre tedavi gerektiren durumlar şunlardır:**

- Zon I'de evre 1 veya evre 2 ROP ve "artı" hastalık
- Zon I'de evre 3 ROP
- Zon II'de evre 2 veya evre 3 ROP ve "artı" hastalık
- A-ROP

- A-ROP olgularında mümkün olan en kısa süre içerisinde, agresif olmayan durumlarda ise 48-72 saat içerisinde tedaviye başlanmalıdır.

Prematüre retinopatisi tedavi algoritması **Şekil 3'de** verilmiştir.

### 9.1. LAZER FOTOKOAGÜLASYON

Lazer fotokoagülasyon standart tedavi yöntemidir. Avasküler retina anormal damarlanmaya neden olan anjiogenik faktörleri üretir. Tedavide amaç avasküler periferik retina alanlarının ablasyonudur. Bu işlem Diod Lazer veya

Argon Lazer fotokoagülasyon ile gerçekleştirilir. Lazer tedavisi, ROP gelişen damarların üzerine değil, bu damarların önündeki tüm avasküler alanlara uygulanır. Retinal ablasyon tedavisi "eşik hastalık" ve yüksek riskli "eşik öncesi" hastalıkta endikedir [36, 38]. İşlem genel anestezi altında veya **remifentanil/fentanil sedasyonu altında yapılabilir**. Avasküler alanın genişliğine göre 15 dakika ile 1 saat arası bir sürede yapılır.

Lazer tedavisi sonrası ağrı, apne, bradikardi, kemozis, vitreus içi hemoraji, enfeksiyon, iris ve lens yanıkları, katarakt, posterior sineşi, glokom, görme keskinliğinde ve sıklıkla görme alanında azalma görülebilir. Katarakt, diod lazer tedavisi uygulanan vakalarda argon lazer tedavisi uygulanan vakalara göre daha az görülür. Özellikle A-ROP vakalarında uygulanan yoğun lazer sonucu ender olarak hipotoni ile seyreden ön segment iskemisi de gelişebilir. Bu komplikasyon gözün kaybına yol açabilecek ciddi bir sorundur [39]. Bu nedenle A-ROP veya zon I hastalıkta lazer tedavisi genellikle ilk tercih olmamaktadır.

**Lazer tedavisine rağmen bazı hastalarda retina dekolmanı gelişerek evre 4'e ilerleme ortaya çıkabilir.** Vitreus hemorajisi olan veya vitreus içinde beyaz fibröz yapıların olduğu durumlarda retina dekolmanı riski artar [40]. Bu hastalarda vitreoretinal cerrahi gündeme gelebilir.

### 9.2. ANTI-VEGF AJANLAR

**Bevacizumab, ranibizumab, aflibercept;** anti-VEGF monoklonal antikörler olup vasküler endotelial büyüme faktörünü bloke ederek etki eden ajanlardır. **Bebek uygun**

**şekilde tutularak stabilize edildikten sonra topikal anestezi altında, batikon ile oküler yüzey sterilizasyonu sağlanıp limbusdan 1mm geriden pars plikatadan mümkünse kısa uçlu (4mm) 30G iğne ile intravitreal enjeksiyon şeklinde, uygulanır.** İşlem 10-15 dakika kadar sürer. Anti-VEGF ajanlar erişkinlerde birçok retinal vasküler patolojide kullanılmakla birlikte en sık makula dejenerasyonu, diyabetik retinopati, retina ven tıkanıklıkları ve pre-matürelde ROP tedavisinde kullanılmaktadır [41, 42].

Lazer fotokoagülasyon ROP tedavisinde altın standard olmakla birlikte, anti-VEGF ajanların daha kolay uygulanması, genel anestezi gerektirmemesi, hızlı cevap alınması, korneanın/lensin opak, vitreusun bulanık olduğu ve pupillanın iyi dilate olmadığı durumlarda kullanılabilmesi, görme alanında daralma olmaması avantajlarıdır [43-45]. Olası riskler ise serum VEGF düzeylerinde geçici düşme, beyin, akciğer ve böbrek hasarı olma ihtimalidir [46]. Tedavi sonrası plus hastalıkta ertesi günden başlayan hızlı gerileme dikkat çekicidir. Avasküler retinanın vaskülarizasyonu ise uzun zamanda ve yavaş olur ve bazı gözlerde ise hiç tamamlanamayabilir. Şiddetli evre 3 veya evre 4'e ilerlemiş vakalarda anti-VEGF enjeksiyonu yapıldığında, fibrotik komponentin kontraksiyonuna bağlı "**crunch fenomeni**" olarak isimlendirilen, retina dekolmanında hızlı ilerleme ile evre 5'e geçmesine neden olabileceğinden uygulama zamanlaması önemlidir. Bu durum PM 36-40 hafta arasında artan ve doğal bir VEGF antagonisti olan TGF-beta etkisinin, anti-VEGF enjeksiyonu sonrası daha da rakipsiz kalmasıyla ve artması nedeniyle olur [47].

Bevacizumab ve lazer fotokoagülasyonun karşılaştırıldığı çok merkezli "*Bevacizumab Eliminates the Angiogenic Threat for Retinopathy of Prematurity*" (**BEAT-ROP**) çalışmasında zon I evre 3 ROP veya posterior zon II ROP'ların tedavisinde bevacizumab kullanımı sonrası rekürrens ve yapısal anormalliklerin (retinal ayrılma, maküler ektopi) daha az olduğu bildirilmiştir [43].

**Minimum etkin dozu bilinmemekle birlikte genellikle yetişkinde kullanılan dozun yarısı uygulanmaktadır (Bevacizumab: 0,675mg/0,025 mL, Ranibizumab: 0,25mg/0,025 mL).** İntravitreal yüksek doz ranibizumab (0,2 mg.), düşük doz ranibizumab (0,1 mg.) ve lazer fotokoagülasyonun karşılaştırıldığı, çok merkezli "*Ranibizumab versus Laser Therapy for the Treatment of Very Low Birthweight Infants with Retinopathy Of Prematurity*" (**RAINBOW**) çalışmasında intravitreal ranibizumab sonrası 2. ve 4. haftalarda sistemik plazma VEGF düzeylerinin azalmadığı gösterilmiştir [48].

Aynı çalışmada aktif ROP ve olumsuz oküler yapısal sonuçların olmaması veya yeniden tedavi gerekmemesi "tedavi

başarısı" olarak kabul edilmiştir. Tedavi başarısı intravitreal yüksek doz ranibizumab, düşük doz intravitreal ranibizumab ve lazer fotokoagülasyonda sırasıyla %80, %75 ve %66 olarak bulunmuştur [48].

Çok merkezli "*Comparing Alternative Ranibizumab Dosages for Safety and Efficacy in Retinopathy of Prematurity*" (**Care ROP**) çalışmasında 0,12 mg. ve 0,2 mg. ranibizumab dozları karşılaştırılmış ve etkinlikleri benzer bulunmuştur [49].

**Lazer tedavisi sonrası cevapsızlık ortalama 2-3 hafta sonra ortaya çıkmaktadır. Bevacizumab tedavisi sonrası ise geç rekürrensler bildirilmektedir bu nedenle bevacizumab tedavisi sonrası takiplerin daha uzun süreli yapılması gerektiği bildirilmiştir** [50, 51]. Anti-VEGF uygulanmış bebeklerde periferik retinal vaskülarizasyon çok yavaş olmakta hatta çoğunlukla hiç tamamlanamamaktadır. Bu bebeklerde periferik vaskülarizasyon tamamlanana kadar izlem önemlidir ve 2-3 yaşına kadar sürebilir. Geç dönemde olası aktivasyonlar da bildirildiğinden takipler ihmal edilmemelidir. Büyümüş bir bebeğin periferik retina muayenesi zor olabileceğinden genel anestezi altında muayene gerekebilir. Bu nedenlerle vaskülarizasyon anterior zon 2 ye ulaştıktan sonra veya PM 60. haftada FFA çekilerek kalan avasküler alanlara lazer uygulanmak suretiyle bu uzayan takiplere son vermek uygun bir yaklaşım olabilir [52].

Anti-VEGF tedavilerin uygulandığı bebeklerde lazer tedavisi yapılan bebeklere göre nörogelişimsel problemlerin arttığı konusunda yayınlar mevcuttur [53, 54]. Bir meta-analizde, intravitreal bevacizumab tedavisi sonrası Bayley III bilişsel ve dil skorlarının lazer fotokoagülasyon tedavisi alanlara göre daha düşük olduğu bildirilmiştir [55]. Bu konuda uzun dönem değerlendirmeleri içeren çalışmalara ihtiyaç vardır. İntravitreal ranibizumab sonrası nörogelişimsel değerlendirme yapan iyi kurgulu çalışmalar literatürde mevcut değildir.

**Anti-VEGF'lerle ilgili tüm bu bilinmeyenlere rağmen bu ajanların kullanımının ön planda tutulabileceği klinik durumlar aşağıda sıralanmıştır:**

- Zon I veya posterior zon II'de ROP
- A-ROP varlığı
- Makulanın halen vaskülarize olmadığı posterior hastalık: Makulanın lazer tedavisinden kaçınmak için
- Retinanın görülmesini zorlaştıracak durumların varlığı: Pupil dilatasyonunun yetersiz (Rijid pupilla) olduğu gözler, kornea veya lens opasitesi, vitreusun hemorajik veya bulanık olduğu durumlar
- Genel durumu genel anestezi ile lazer tedavisini kaldıramayacak kadar sorunlu olan bebekler.

Amerikan Pediatri Akademisi, bevacizumabın zon I evre 3 ROP "artı" hastalıkta düşünülebileceğini ancak dozu, optimal zamanlaması, güvenliği ve etkinliği konusunda ileri çalışmalara ihtiyaç olduğunu vurgulamıştır [21]. Ayrıca, ROP tedavisinde kullanımı için Amerikan Gıda ve İlaç Dairesi (Food and Drug Administration: FDA) ve TC Sağlık Bakanlığı tarafından verilmiş endikasyon onayları yoktur ve endikasyon dışı (Off-label) kullanılmaktadır. **Tedavi öncesi ailelerden mutlaka yazılı onam alınmalıdır.**

Avrupa İlaç Ajansı (European Medicines Agency: EMA); ranibizumabın "zon I evre 1+, 2+, 3 veya 3+ ROP, zon II evre 3+ ROP veya A-ROP" tedavisinde kullanılabileceğini Eylül 2019 tarihinde onaylamıştır [56].

• **Lazer veya anti-VEGF ajanlar retina dekolmanını her zaman önleyemeyebilir. Total ya da subtotal retina dekolmanı gelişen vakalarda vitreoretinal cerrahi tedaviler uygulanmaktadır.**

### 9.3. CERRAHİ GİRİŞİM

Prematüre retinopatisi subtotal veya total dekolmana (Evre 4, evre 5) ilerlerse retinal ayrılmayı önlemek ve görmeyi korumak için acilen vitreoretinal cerrahi girişimler yapılır. **Bu tedavi yöntemlerinin hastaların %72'sinde "ışığın algılanmasını" ve yaklaşık %15'inde 20/300 veya üzeri görme keskinliği sağladığı bildirilmiştir** [57-59].

Vitrektomi, vitreusun cerrahi olarak uzaklaştırılmasını takiben retina üzerinde traksiyona neden olan fibrovasküler dokunun eksizyonudur. Retinanın rahatlatılması ve tekrar yatışmasını sağlayan bir tekniktir. Retinanın çok anteriora sürüklendiği durumlarda, retinal yatışmayı sağlamak için bazen lens feda edilebilir. Tedavi başarılı olsa bile birçok hastada zayıf görme veya körlük gelişebilir. Evre 4A'da gerek anatomik gerek görme fonksiyonu açısından daha iyi

sonuçlar alınabilirken, evre 4B veya evre'5 de başarı oranları çok düşüktür [57-59].

• **Tüm tedavi yöntemleri için tedavinin avantajları ve komplikasyonları aileye anlatılmalı ve ailelerden tedavi onam belgesi alınmalıdır.**

Özellikle evre 5'de çoğu zaman cerrahi önerilmez. Ancak bilateral ve çok yeni evre 5 olmuş vakalarda bir şans verilebilir. Bu şekilde öncelikle anatomik olarak göz küresinin deforme olmasının (Fitizis bulbi, korneal opasifikasyon vb) engellenmesi ve mümkünse ışık hissi veya el hareketi düzeyinde görme sağlanması hedeflenir. Işık hissi vücudun diurnal ritminin ayarlanması ve yön bulma konusunda önemli bir görmedir. Ancak çok az sayıda evre 5 hastada ambulator görmeye de ulaşmak mümkün olabilmektedir [57, 59].

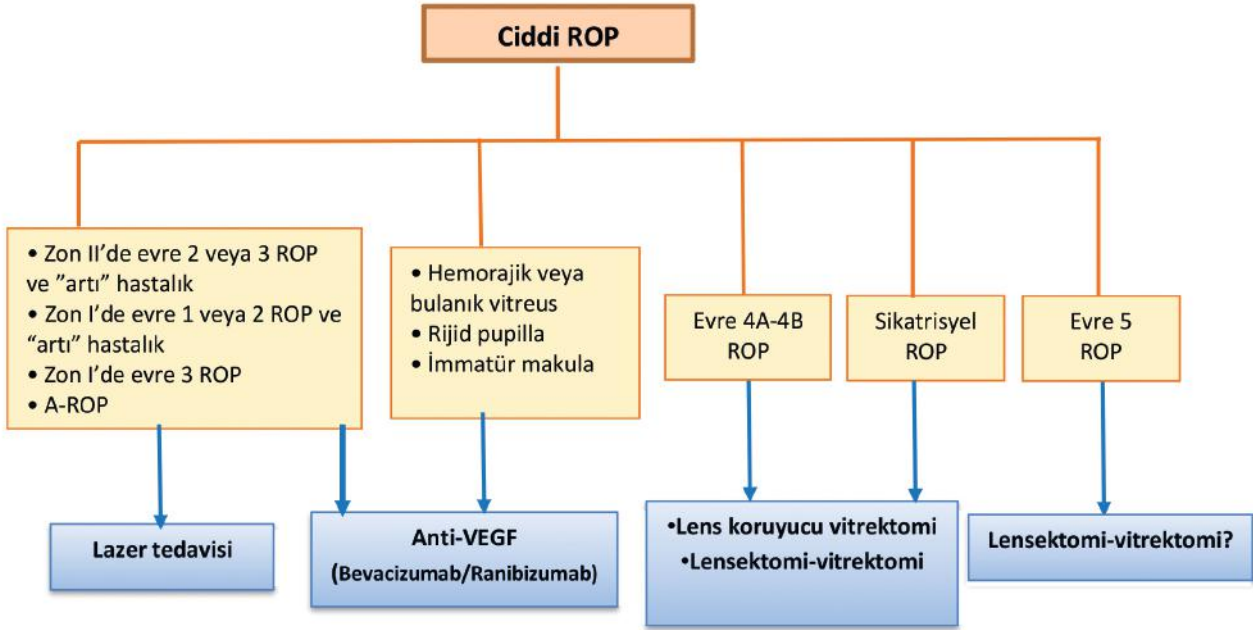
### 9.4. TEDAVİ ORTAMI

Lazer tedavisi sırasında bebeğin hipotermiden korunması, vital bulguların takibinin yapılması önemlidir. Ameliyathane şartlarında veya yenidoğan yoğun bakım ünitesinin içinde ayrı ve karanlık bir ortamda yapılabilir. Vitreoretinal cerrahi ameliyathane şartlarında gerçekleştirilirken, anti-VEGF ajanlar ise enjeksiyon için hazırlanmış uygun ortamlarda uygulanabilir. İşlemler sırasında ve sonrasında monitorizasyon devam etmelidir.

### 9.5. ANESTEZİ

Lazer fotokoagülasyon tedavisi ameliyathane şartlarının uygun olmadığı durumlarda yenidoğan yoğun bakım ünitesi içinde bir neonatolog eşliğinde intravenöz sedatif analjezi sağlanarak yapılabilir. Topikal anestezi tek başına yeterli analjezi sağlamadığı için lazer tedavisinde önerilmez [22, 60].

## PREMATÜRE RETİNOPATİSİ TEDAVİ ALGORİTMASI



Şekil 3: Prematüre retinopatisi tedavi algoritması

### 9.6. TEDAVİ SONRASI TAKİP

**Lazer tedavisi sonrası takip muayeneleri 1. gün ve 7. gün yapılmalı ve hastalık gerileyene kadar haftada bir tekrarlanmalıdır.** Lazer fotokoagülasyon sonrası hastalıkta gerileme genellikle 1-2 hafta sonra kendini göstermektedir. Eğer bu sürede ROP'ta gerileme yoksa veya progresyon görülürse lazerin tam olarak uygulanmadığı eksik kalmış alanlardan şüphelenilebilir veya düz neovaskülarizasyonların gerilemesi sonucu avasküler yeni alanlar açığa çıkmış olabilir. Bu alanlara 2. bir lazer tedavisi göz hekiminin karar vereceği kısa bir sürede tekrarlanmalıdır.

Anti-VEGF sonrası iyileşme ise daha hızlıdır ve 1-3 günde vasküler bulgularda belirgin gerileme olması beklenir, plus hastalık geriler, neovaskülarizasyon geriler ve ridge düzleşir. Fakat avasküler alanlar vaskülarizasyonu yavaş ve haftalarca takibe rağmen tamamlanamayabileceği unutulmamalıdır. Enjeksiyon sonrası 2-3. gün gerileme görülmeli, beklenen gerileme olmuşsa 1. hafta değerlendirilmeli ve "regrese ROP" olarak şekil 2'deki izlem algoritmasına göre vaskülarizasyon tamamlanana kadar, tamamlanamazsa profilaktik lazer yapılana kadar takibi yapılmalıdır [42].

**Tedavi gerektiren ciddi ROP gelişmesi dahi, tüm ROP hastaları akut ROP tablosu regrese olduktan sonra 6 ay-1 yıl içinde detaylı oftalmolojik muayeneleri yapılmak üzere tekrar görülmelidir.** Ailelere ambliyopi, şaşılık, yüksek miyopi ve astigmatizma, anizometropi, katarakt, retina dekolmanı, glokom gibi potansiyel oftalmolojik problemlerin bu bireylerde daha sık görüldüğü bilgisi verilmeli, bu konuda uyanık olmaları sağlanmalı, hasta okul çağına kadar yılda bir değerlendirilmelidir [21, 22, 61].

**• Ciddi ROP gelişmiş veya tedavi uygulanmış hastalarda ise ömür boyu takip özellikle adolesan ve yetişkin dönemde görülebilen oftalmolojik sorunların taranması açısından çok önemlidir [61].**

### 9.7. TEDAVİ SONRASI GÖZ DAMLASI KULLANIMI

Hifema, posterior sineşi ve geçici katarakt gelişimini önlemek için lazer tedavisi sonrası 7 güne kadar profilaktik steroid ve midriyatik damlaların kullanımı önerilebilir. İnt-ravitreal anti-VEGF enjeksiyonu sonrası profilaktik antibiyotikli damlalar 4x1 dozda bir haftaya kadar kullanılabilir. Vitreoretinal cerrahi sonrası topikal steroid, antibiyotik ve

sikloplejik içeren damlalar cerrahın belirleyeceği süreler boyunca (4-6 haftaya kadar) kullanılmalıdır [22].

## 10. PROGNOZ

Hastalığın seyri değişken olup; zon I başlangıçlı, hızlı seyirli hastalık, "artı" hastalık ve retina dekolmanı kötü prognoz belirtileridir. Zon II başlangıçlı ve yavaş seyirli hastalık genellikle tam iyileşme veya parsiyel retinal skar ile sonuçlanır. Bu süreç 1 yıl kadar sürebilir. Zon III başlangıçlı olanlar en iyi prognozu gösterir ve tam iyileşme görülür [18]. Zon III'de başlayan vakaların hiçbirinde parsiyel veya total retinal dekolman bildirilmemiştir [38].

Hastaların %90'ında ROP gerilemesinin ortalama PM 38-44. haftalarda olduğu saptanmıştır. Zon II'den zon III'e gerileyen hastaların %99'unda prognozun çok iyi olduğu ve zon III'e sınırlı durumlarda parsiyel veya total retinal dekolmanın olmadığı bildirilmiştir [19].

Prematüre retinopatisine bağlı körlük ve ciddi görme bozukluğunun sıklığı tam olarak bilinmemektedir. Ancak gerileme gözlenen hastaların %55'inde 6-10 yıl içinde oftalmolojik problemler gelişmektedir [20]. Hafif ROP gelişen (Evre 1 veya "artı" hastalığın eşlik etmediği evre 2) ve retinada skar dokusu olmayan bebeklerde miyopi, şaşılık, nistagmus ve ampliyopi term bebeklerle kıyaslandığında daha fazladır [18]. "Artı" hastalık bulunan veya evre 3 ve üstü ROP gelişen ciddi ROP vakalarında uzun dönemde %7-15 oranında görme problemleri bildirilmiştir [62-65].

Ciddi ROP gelişen ve/veya tedavi gören hastalarda glokom, retina dekolmanı, nistagmus, katarakt, optik atrofi, makuler problemler, mikrokornea, fitizis bulbi, kırma kusurları gibi oftalmolojik morbiditeler gelişebilir [66].

Ciddi ROP nörogelişimsel morbiditeler açısından erken haberci olabilir. Bilişsel, motor ve işitme problemleri ciddi ROP gelişen vakalarda 3-4 kat daha fazla bulunmuştur [67].

- **Uygun izlem ve tedaviye rağmen prematüre bebeklerde körlükle sonuçlanabilen görme problemleri gelişebileceği aileye anlatılmalıdır.**
- **Taburculuk sonrası izlem planı detaylı anlatılmalı ve ailenin bilgilendirildiği hasta dosyasına kayıt edilmelidir.**
- **Prematüre doğan tüm bebekler okul öncesi döneme kadar görme, kırma kusuru, şaşılık açısından takip edilir. Bu hastalarda nörogelişimsel takipler ihmal edilmemelidir.**

## 11. ÖNLEME

ROP'un gelişimi multifaktöriyel olmakla birlikte temel risk faktörlerinden birisi oksijen tedavisi ve süresidir. Hiperoksiden ve tekrarlayan hipoksi-hiperoksi dönemlerinden kaçınma, verilen oksijen düzeyinin ölçülmesi ve kısıtlı tutulması ROP gelişimi ve sıklığının azaltılması için en önemli koruyucu faktörlerdir.

Gebelik yaşı 28 haftadan küçük olan prematüre bebeklerin, ek oksijen gereksinimi devam ettiği sürece, doğumdan PM 36-40. haftaya kadar oksijen satürasyonlarının hangi düzeyde tutulması gerektiğine yönelik kanıt düzeyi yüksek randomize kontrollü çalışmalar bulunmaktadır [68-70].

Hedef oksijen satürasyonları düşük ( $\text{SaO}_2$ :%85-89) ve yüksek ( $\text{SaO}_2$ :%91-95) olarak gruplandırılan randomize ve çift kör çalışmalar olan SUPPORT, BOOST II (Avustralya, Yeni Zelanda, İngiltere) ve COT çalışmaları "Neonatal Oxygenation Prospective Meta-analysis" (NeOProm) ile değerlendirilmiştir. Bu metaanalizde düşük oksijen satürasyonu hedeflenen grupta ciddi ROP azalmış ancak mortalite ve nekrotizan enterokolit daha yüksek bulunmuştur [71].

**Ek oksijen gereksinimi olan prematüre bebeklerde hedef oksijen satürasyon aralığının %90-94 olması, hedef aralığında kalabilmek için monitör alarm limitlerinin %89-95 olarak ayarlanması önerilir** [72]. Bronkopulmoner displazi önleyici stratejiler oksijen ve mekanik ventilatör maruziyetini önleyecek ve ROP gelişimini azaltacaktır [38].

Anne sütü veya ağırlıklı anne sütü kullanılan preterm bebeklerin formüle ile beslenen bebekler ile karşılaştırıldığı metaanalizlerde anne sütünün ROP ve ciddi ROP gelişimini önlediği gösterilmiştir. Anne sütünün antioksidan, immünmodülatör ve nöroprotektif içeriğinin korumada etkili olduğu düşünülmektedir [73,74]. Total parenteral nutrisyon içeriğinde omega-3 (Balık yağı) bulunmasının ROP gelişimini azalttığı bildirilmiştir [75-77].

Vitamin E kullanımının ROP'un ciddiyetini azaltmakla beraber sepsis ve nekrotizan enterokolit riskini artırdığı bildirilmiştir. D-penisilamin gibi antioksidan tedaviler ve ışığa maruziyetin azaltılması, IGF-1 replasmanı, intravenöz veya enteral inositolün ROP sıklığını azaltmadığı saptanmıştır [78-83].

Beta-blokerler antiproliferatif ve antianjiojenik özelliğe sahip olup bazı çalışmalarda ROP gelişen hastalarda ilerlemeyi durdurmuştur. Ancak preterm bebeklerde beta-bloker kullanımının etkinliği, güvenliği ve sistemik etkilerine bağlı uzun dönem sonuçları konusunda yeterli veri yoktur [84-87].

- **Antenatal steroid, iyi antenatal bakım, uygun doğum salonu yönetimi ve bebeklerin yenidoğan yoğun bakım ünitelerinde geçirdikleri süreçte iyi klinik uygulamalar, lipid peroksidasyonu önlemek için TPN setlerinin ışıktan korunması, termoregülasyon, ağrı yönetimi, kanguru bakımı, uygun postnatal tartı alımının sağlanması, hastaya verilen oksijen düzeyinin ölçülmesi, takibi ve kontrolü konusunda hemşirelerin ve doktorların bilinçlendirilmesi ROP sıklığının azaltılmasında önemli faktörlerdir.**

## 12. ÖZET VE ÜLKEMİZ İÇİN ÖNERİLER

### 1. Prematüre retinopatisi tarama protokolü

- **Gebelik yaşı <34 hafta veya DA ≤1700 gram olan tüm bebeklerin prematüre retinopatisi açısından taranması önerilir. Gebelik yaşı ≥34 hafta veya DA >1700 gram olup kardiyopulmoner destek tedavisi uygulanmış veya “bebeği takip eden klinisyenin ROP gelişimi açısından riskli gördüğü” preterm bebeklerin taranması uygundur.**
- ROP gelişimi açısından riskli bebekler: Prematürel ve düşük doğum ağırlığının yanı sıra, oksijen tedavisinin süresi ve konsantrasyonu, hemodinamik anlamlı kardiorespiratuvar problemler, bir haftadan uzun süren mekanik ventilatör tedavisi, hiperoksi/hipoksi, hiperkapni/hipokapni, metabolik asidoz, asfiksi, hipotermi, hiperglisemi/insülin tedavisi, bronkopulmoner displazi, intrakraniyal kanama, sepsis/menenjit, sistemik mantar enfeksiyonları, postnatal tartı alımının yavaş olması, kan transfüzyonu sayısı, kan değişimi, erken eritropoetin tedavisi, çoğul gebelik ROP gelişimi açısından başlıca risk faktörleridir.
- Gebelik yaşı <27 hafta (26 hafta 6 güne kadar) olan bebeklerde ilk ROP muayenesi postmenstrüel 30-31 hafta arasında yapılmalıdır. GY 25 hafta altında bebeklerde PM 31 hafta beklenmeden postnatal 6 hafta tamamlandığında ilk muayene yapılabilir.
- Gebelik yaşı ≥27 hafta olan bebeklerde ilk ROP muayenesi postnatal 4. haftada yapılmalıdır.
- Yenidoğan yoğun bakım ünitelerinde bakım kalitesi üniteden üniteye değişiklik gösterebilir. Üniteler kendi hasta grubunu içeren epidemiyolojik verilerinin ışığında doğum ağırlığı ve gebelik yaşına göre ROP tarama üst sınırlarını belirlemelidir.
- **İlk muayene neonatolog/pediatrist sorumluluğundadır. İzlemin aralığı, süresi ve tedavi kararını oftalmolog verir.**
- Klinik durumundan dolayı uygun zamanda ROP tarama muayenesi yapılamayan hastalarda muayenenin ertelenmesi fayda ve zararları açısından neonatoloji ve oftalmoloji birimlerince tartışılmalıdır. Erteleme olursa nedenleri hastanın tıbbi kayıtlarında belirtilmeli ve yeni bir muayene takvimi oluşturulmalıdır.

### 2. Prematüre retinopatisi muayene protokolü

- Aileler ROP muayene ve izlemi konusunda sözel ve yazılı olarak bilgilendirilir. İlk muayene öncesi ailelerden onam/rıza alınmalıdır.
- ROP muayenesi için konsültasyon istenen tarih ve saat konsültasyon kağıdında belirtilmelidir. ROP muayenesi yapan oftalmologun adı, muayene tarihi belgelerde bulunmalıdır.
- Yenidoğan yoğun bakım ünitesinde yatmakta olan bebeklerin ROP muayenesi oftalmolog tarafından hasta başında yapılmalıdır.
- Her ROP muayenesinden sonra oftalmolog tarafından, zon, evre, yaygınlık, preplus ve “artı” hastalık varlığı, pupilin durumu ve hastalığın şiddeti detaylı olarak hasta dosyasında ve hastane bilgi-işlem sisteminde kayıt altına alınır. Bu kayıtlarda bir sonraki muayenenin zamanı belirtilmelidir. İleride ortaya çıkabilecek medikolegal sorunlar açısından yenidoğan yoğun bakım ünitesinde ayrı bir ROP muayene ve tedavi kayıt defteri oluşturmak uygundur.
- Muayeneden yaklaşık 1 saat önce midriazis işlemine başlanmalıdır. 5 dakika ara ile 2-3 kez birer damla % 2,5'lük fenilefrin ve %0,5'lik tropikamid ile pupiller genişletilir. Son damladan sonra 45-60. dakika genellikle pupil dilatasyonunun en iyi olduğu zamandır.
- Kapak spekulumu kullanılacaksa muayeneden hemen önce (3-5 saniye) göze topikal anestezi (1 damla) uygulanır. Muayene sırasında hasta konforunu sağlayacak uygulamalar (Kundaklama, emzik, oral sükröz solüsyonu vb) yapılmalıdır.
- ROP muayenesi esnasında bebeklerin vital bulgularında bozulma olabileceğinden dolayı acil resüsitasyon ekipmanı hazır bulunmalıdır.
- Muayene ekipmanının dezenfeksiyonu için otoklav kullanılmalıdır. İzopropil alkol veya klorheksidin sterilizasyon sağlamada yeterli değildir.

### 3. Prematüre retinopatisi takip protokolü

- Retinal vaskülarizasyon zon III'de ise 2-3 haftada bir, zon II'de ise en az 2 haftada bir retina muayenesi tekrarlanır. **Zon I'de ise ilerleme gösterip göstermediğine göre haftada en az bir kez muayene ile izlenir ve bulgu-**

**larda kötüleşme saptanırsa veya preplus hastalık saptanırsa muayeneler bebeği takip eden hekimin uygun gördüğü şekilde sıklaştırılır.**

• **Haftada en az bir kez muayene:**

- Zon I'de evre 1-2 ROP
- Zon II'de evre 3 ROP
- Zon I'de avasküler retina (ROP yok)
- A-ROP şüphesi

• **Haftada bir muayene:**

- Zon I'de regrese olan ROP
- Zon II'de evre 2 ROP
- Posterior zon II'de avasküler retina (ROP yok)

• **2 haftada bir muayene:**

- Zon II'de evre 1 ROP
- Zon II'de regrese olan ROP
- Zon II'de immatür vaskülarizasyon (ROP yok)

• **2-3 haftada bir muayene:**

- Zon III'de evre 1-2 ROP
- Zon III'de regrese olan ROP

#### 4. Prematüre retinopatisi tarama muayenelerinin sonlandırılması

- Tam retinal vaskülarizasyon (Bu kriter özellikle intravitreal anti-VEGF tedavisi alan hastalarda daha önemlidir).
- Daha önceki tarama muayenelerinde zon I veya II ROP saptanmamış ve retinal vaskülarizasyonun zon III'e ulaşmış olması (Eğer oftalmolog zon konusunda şüpheliyse veya bebek PM 35 haftadan küçük ise tekrar muayeneleri önerilir).
- Daha önceki tarama muayenelerinde eşik öncesi veya daha kötü bir ROP saptanmamış ve PM 45 haftaya ulaşmış bebekler.
- Regrese (Gerilemekte) olan ROP: Reaktivasyon veya progresyon gösterme riski taşıyabilecek anormal vasküler doku kalmadığından emin olunmalıdır.
- **Anti-VEGF tedavisi almış hastalarda en az PM 60. haftaya kadar takip sonlandırılmamalıdır. Bu hastalarda çok geç proliferatif ROP rekürresleri bildirilmiştir. Bu vakaların takibinin sonlandırılmasında dikkatli ve hastaya özgü kararlar alınmalıdır.**

#### 5. Dijital görüntüleme

- Çalışmalarda dijital kamera ile alınan görüntülerde sensitivite %90, spesifite %87 olarak bildirilmiştir ROP izleminde dijital fotoğraf görüntüsü alan ve kaydeden cihazların sensitivitesi, ve kullanıma girmesinin değerlendirilmesi için ileri çalışmalara ihtiyaç vardır.

- Bu yöntem retina bulgularının bilgisayar ortamında kayıt altına alınmasında, bir önceki muayene ile kıyaslanmasında ve ROP eğitiminde ve uzaktan konsültasyonda kullanmak için oldukça faydalıdır. **Ancak izlem, izlemin sonlandırılması ve tedavi kararı binoküler oftalmoskop ile muayene sonucuna göre alınmalıdır.**
- Bununla birlikte bu cihazlar, indirekt oftalmoskopik muayeneyi tamamlama ve takiplerde bire bir karşılaştırma imkanı sağlar ve medikolegal açıdan önemlidir. Özellikle eğitim hastanelerinde bulunması eğitim amaçlı kullanımını ön plana çıkaracaktır.

#### 6. Tedavi

- **Lazer fotokoagülasyon standart tedavi yöntemidir. A- ROP olgularında mümkün olan en kısa süre içerisinde, agresif olmayan durumlarda ise 48-72 saat içerisinde tıbbi girişimlere başlanmalıdır.**
- Bebeğin takip edildiği merkezde tedavi imkanı yoksa, hasta zaman kaybetmeden ROP konusunda tecrübeli bir oftalmolog ve yoğun bakım ekipmanının bulunduğu başka bir merkeze nakil edilmelidir. Tedavi endikasyonları aşağıdaki gibidir:
  - Zon I'de evre 1 veya 2 ROP ve "artı" hastalık
  - Zon I'de evre 3 ROP
  - Zon II'de evre 2 veya 3 ROP ve "artı" hastalık
  - A-ROP
- İntravitreal anti-VEGF ajanlar ROP tedavisinde umut verici alternatif bir tedavi yöntemidir.
- Tedavi planlanan hastaların muayene bulgularında zon I veya posterior zon II'de ROP; A-ROP; immatür makula; yetersiz pupil dilatasyonu (rijid pupilla); hemorajik veya bulanık vitreus mevcutsa veya hastanın klinik durumu genel anestezi için uygun değilse tedavide intravitreal anti-VEGF düşünülebilir.
- İntravitreal anti-VEGF ajanların tedavi etkinlikleri, optimal zamanlaması, dozu, güvenliği ve etkinliği konusunda ileri çalışmalara ihtiyaç vardır.
- Lazer veya anti-VEGF ajanlarla tedavi retina dekolmanını her zaman önlemeyebilir.
- Total ya da subtotal retina dekolmanı gelişen vakalarda vitrektomi gibi cerrahi tedaviler uygulanmaktadır.
- **Tedavi öncesi ailelerden tedavi onam belgesi alınmalıdır.**

#### 7. Tedavi sonrası takip

- **Tedavi sonrası takip muayeneleri 1. gün ve 7. gün yapılmalı ve hastalık gerileyene kadar haftada bir tekrarlanmalıdır.**

- Tedaviden sonra ROP'ta gerileme yoksa "göz hekiminin karar vereceği bir sürede" lazer tedavi tekrarlanabilir ve/veya anti-VEGF enjeksiyonu eklenebilir.
- **Tedavi olsun veya olmasın ROP gelişen tüm bebeklerin potansiyel oftalmolojik problemler açısından taburculuktan sonra 6 ay-1 yıl içinde tekrar değerlendirilmeli, potansiyel oftalmolojik problemler açısından hasta okul çağına kadar yılda bir muayene edilmelidir.**
- Ciddi ROP gelişmiş veya tedavi uygulanmış hastalarda ise ömür boyu takip özellikle adolesan ve yetişkin dönemde görülebilen oftalmolojik sorunların taranması açısından çok önemlidir

### 8. Ünitelerin sorumlulukları

- Prematüre retinopatisi riski taşıyan bebeklerin takibini yapan ünitelerin yazılı muayene, izlem ve tedavi protokolleri olmalıdır.
- Üniteler ROP izlem sonuçlarını takip edebilmeli, bilgisayarda kayıt altına alabilmeli ve verilerini değerlendirebilmelidir (**Bakınız ekler: ROP muayene ve izlem formları**).
- **Prematüre retinopatisi riski taşıyan ve ilk ROP muayenesi yapılmadan veya izlemleri tamamlanmadan başka ünitelere sevk edilen bebeklerin sevk edildikleri üniteye ROP izlemi dikkatli bir şekilde devam ettirilmelidir.** Sevk eden sorumlu doktor hastayı kabul eden birimin sorumlu doktoru ile iletişime geçmeli ve hasta bilgilerini epikrize ayrıntılı yazmalıdır. Kabul eden servis ROP muayene takvimi oluşturmalıdır.
- **İlk ROP muayenesi yapılmadan veya ROP izlemleri tamamlanmadan önce taburcu olan bebekler için muayene tarihleri belirlenmeli ve izlemlere gelmenin**

önemi ayrıntılı bir şekilde aileye anlatılmalıdır. **Tüm bunlar hasta dosyasında ve bilgisayar ortamında kayıt altına alınmalıdır.**

- Ailelerin "izlem muayene tarihlerinin kendilerine bildirildiğini ve izlemin önemini anlatıldığını ve anladıklarını" belirten yazılı beyanları ve imzaları hasta dosyalarında kayıt altına alınmalıdır.

### 9. Onam formları

- **Medikolegal sorunların ortaya çıkmaması için ROP muayene ve tedavi onam formları kullanılmalıdır.**

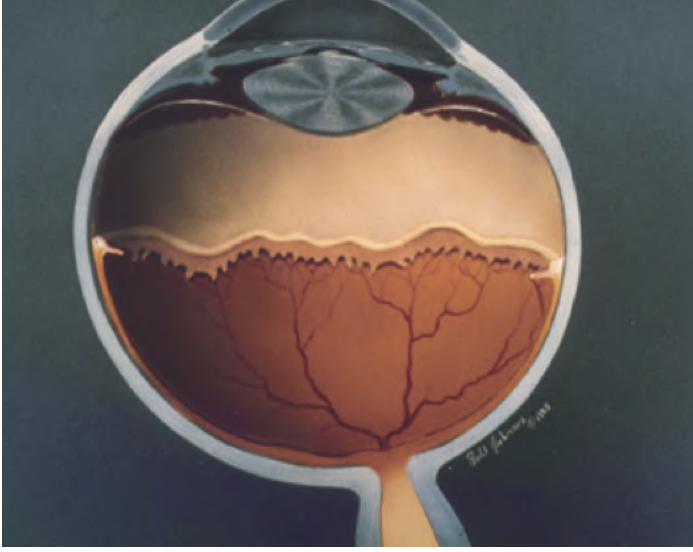
### 10. Ülkemiz için orta-uzun dönem önerileri

- Ülkemizde ROP için veri ağı sisteminin kurulması "sisteme dahil olacak" merkezlerin verilerinin toplanması, derlenmesi ve raporlanmasına imkan sağlayacaktır. Bu sayede ülkemizde ROP sıklığı, risk faktörleri, izlem ve tedavi konusunda alınacak önlemler ve gebelik yaşına göre hangi bebeklerde ROP taraması gerektiği periyodik olarak değerlendirilebilecektir.
- ROP tanı ve tedavisi konusunda tecrübeli oftalmolog sayısının artırılması için Türk Neonatoloji Derneği ve Türk Oftalmoloji Derneklerinin işbirliği ile ülkemizde bölgesel "ROP eğitim ve tedavi merkezleri" oluşturulmalıdır. Bu merkezlerde ileri evre ROP vakaları için lazer tedavisi ve vitrektomi yapılabilecek alt yapı ve donanım sağlanmalıdır.
- ROP hastaları için uygun transport ve geri transport politikaları geliştirilmeli ve teknik koşulları sağlanmalıdır.

## 13. EKLER

### EK 1: AİLELER İÇİN BİLGİ BROŞÜRÜ: PREMATÜRE RETİNOPATİSİ (ROP) İÇİN TARAMA<sup>22</sup>

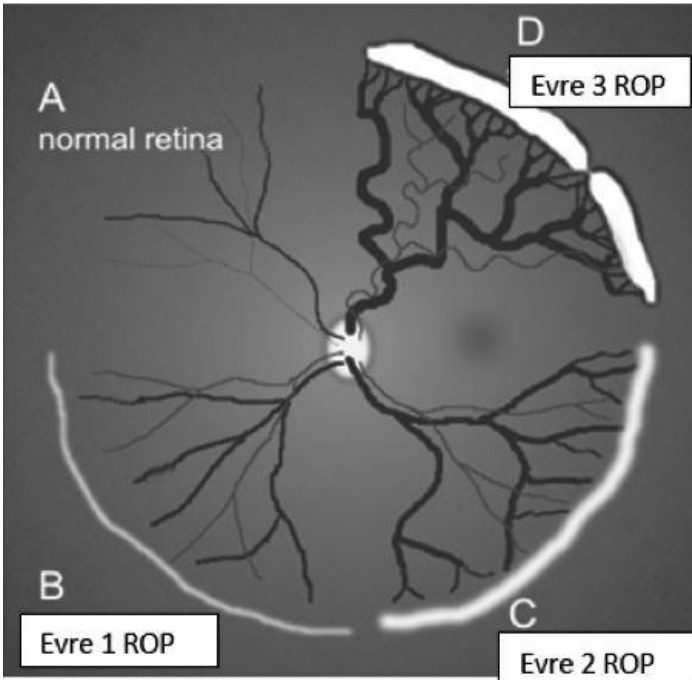
Resim 1



#### Prematüre Retinopati (ROP) Nedir?

Retina, gözün iç kısmının arkasını kuşatan, ışığı algılayan ve görmeyi sağlayan narin bir dokudur. Prematüre retinopati, retinadaki kan damarlarının etkilendiği bir durumdur. Erken doğan bebeklerde körlükle sonuçlanabilen bir göz problemi olup, doktor hatası ya da komplikasyondan ziyade prematüreliliğin getirdiği sorunlardan birisidir.

Resim 2



Retinanın şekilsel görünümü yukarıdaki gibidir. Merkezdeki beyaz oval yapı optik sinirdir (Görme siniri). Sağa

doğru olan karanlık alan makula olarak bilinmektedir. Makula, gözün ince ayrıntıları görmeyi sağlayan bölümüdür. Gri çizgiler arterler (Atar damar), siyah çizgiler venlerdir (Toplar damar). Bebeğin anne karnındaki gelişimi sırasında orta kısımda beyaz yuvarlak olarak görülen optik sinir başından başlayan retina damarlanması, bebek doğana kadarki süreçte retinanın en kenar bölümlerine kadar ulaşmaktadır. Bebek ne kadar erken doğarsa, o kadar geniş bir alana henüz damarlar ulaşmadan, yani damarsız olarak doğar. Doğum sonrası süreçte eğer bebeğin genel durumu iyi ise, yoğun bakım şartları iyi ise, akciğer gelişimi iyi ise bu damarlanma süreci doğumdan sonra da normal yolunda devam edip genellikle 40 haftaya ulaştığında tamamlanmış olur. Fakat bu faktörler olumsuz ise, bebek çok küçük ve erken doğmuşsa normal damarlanma duraklar ve zaman içerisinde anormal damarlar gelişerek ROP ortaya çıkar.

Yukarıdaki şekil ROP'un nasıl geliştiğini ve zaman içinde normalden evre 1, evre 2 ve evre 3'e ilerleyişini göstermektedir. Evre 1 ve 2, hafif ROP olup çok sıktır ve kendiliğinden geriler. Bebeklerin yalnızca küçük bir kısmında "artı" hastalık ve daha ciddi bir durum olan evre 3 hastalık gelişir.

A harfinden başlayarak şekli inceleyin. A harfini işaret eden kan damarları normaldir. B harfinde görülen beyaz çizgi (Damarlı alan ile damarsız alan arasındaki sınır), patolojik kan damarlarının büyüdüğünü gösteren bir ipucu olarak evre 1 ROP'u gösterir. C harfinde bu anormal damarların daha da artmasıyla çizgi daha kalın hale gelir ve evre 2 ROP'u gösterir. D harfinde çizgi, anormal yeni damar oluşumuna bağlı çok daha kalınlaşır. D harfinde bariz olarak farkedilebilecek şekilde arterler kıvrıntılı, venler de daha kalın hale gelirler. Bu iki durumun birlikte olmasına "artı" hastalık denir ve gözün tedaviye ihtiyacı olduğunu gösterir. Burada çok fazla şekilden kaçınmak için tüm ROP evreleri öyle olmamasına rağmen tek bir gözdeymiş gibi küçük parçalar şeklinde gösterilmiştir.

#### ROP ne kadar sıklıktadır?

ROP, doğum ağırlığı 1250 gram ve altında olan bebeklerin yaklaşık %65'ini etkileyen, **prematüre bebeklerde sık rastlanan bir durumdur**. Bu durum genellikle çok hafif ve tedavisiz olarak kendi kendine geriler. Bebeklerin çok azında (genellikle çok küçük ve çok prematüre olanlarda) tedavi gerekir. Tedavi edilmezse bebeğin görmesini ciddi şekilde etkileyebilir ve hatta körlüğe neden olabilir.

#### ROP için tarama nedir?

ROP taraması, bu konuda eğitim almış olan göz doktoru tarafından ROP'un herhangi bir bulgusu için yapılan göz

muayenesidir. Gebelik yaşı 34 hafta altında veya doğum ağırlığı 1700 gram ve altında olan tüm bebekler ROP gelişimi açısından taranır. Ayrıca gebelik yaşı 34 hafta ve üstünde veya doğum ağırlığı 1700 gram'dan büyük olup kalp ve solunum destek tedavisi uygulanmış ve "bebeği takip eden doktorun ROP açısından riskli gördüğü" bebeklerin taranması önerilir.

### ROP neden oluşur?

Kesin nedeni bilinmemektedir. Erken doğan bebekte retinanın kan damarları gelişimini tamamlayamaz. Doğumdan sonra bazı tetikleyici faktörlerin etkisiyle normal damarların oluşumu duraklar ve anormal kan damarları büyümeye başlar ve anormal bir doku oluştururlar. Bu durum ciddi olduğunda retina hasarı oluşabilir. **ROP'un ana nedeni prematüreliliğin kendisidir. Daha prematüre doğan bebekler ROP açısından daha büyük risk altındadırlar.** Bebeğe verilmesi gereken oksijen tedavisinin miktarı ve bebeğin genel durumu ROP gelişimini ya da ciddiyetini etkiler. Buna rağmen ciddi bir hastalık geçirmeyen bir prematürede ROP olabilirken, çok ciddi durumlar geçirmiş bir prematüre bebekte olmayabilir. Genetik faktörlerin de etkin olduğu düşünülmektedir.

### Tarama ne zaman yapılmalıdır?

İlk tarama muayenesi bebeğiniz doğum haftasına göre genellikle 4 haftalık olduğunda yapılmalıdır. Bebeklerin bazılarında sadece bir kez göz muayenesine gereksinim duyulabilirken, çoğu bebekte normal retinanın damarlanmasının tamamlanması için gereken süre boyunca ciddiyet düzeyine göre değişen sıklıklarda tekrarlayan muayenelere gereksinim duyulur.

### Tarama sırasında neler olur?

Göz muayenesinden yaklaşık 1 saat önce göz damlaları, göz bebeğini genişleterek buradan retinayı görebilmek için göze damlatılır. Bu damlalar bebeğinizde geçici olarak hafif ateş, yanıklarda kızarıklık ve huzursuzluk yapabilir. Damla damlatıldıktan hemen sonra küçük parmağınızla göz kapaklarının burun tarafındaki bileşkesinin olduğu bölgeye bir dakika süreyle burna doğru baskı yaparsanız bu risk daha azalır. Bekleme süresince bebeği beslemekten kaçınmalısınız (Muayene sırasında kusup akciğerine kaçma riskini engellemek için). Muayene esnasında indirek oftalmoskop ve mercek kullanılır. Göz doktoru merceği nazikçe bebeğinizin gözüne yerleştirir ve retinasını muayene eder. Göz doktoru retinayı daha iyi görebilmek, göz kapaklarının kapanmasını önlemek ya da gözün sağa sola çevrilmesini önlemek için bazı aletler kullanabilir. Bu esnada bebeğin bir hemşire veya anne baba tarafından sıkıca tutularak başını hareket ettirmesine engel olunur.

### Muayene ağırlı mıdır?

Hem erişkinlerde hem de bebeklerde bazen göz muayenesi sırasında ağlama ve rahatsızlık bulguları olur. Göz muayenesi rahatsız edici olabilir. Göz doktoru muayeneyi, retinayı tamamen değerlendirebilmeye yetecek kadar bir sürede hızlıca yapmalıdır. Eğer gözü açık tutmaya yönelik bir alet kullanılacaksa bebeğinizin duyacağı rahatsızlığı en aza indirmek için ağrı azaltıcı (Anestezik) göz damlaları damlatılmalıdır.

Araştırmalar, bebeğinizin kundaklanmasının ya da ağzına şekerli su (Sükroz) damlatılmasının göz muayenesi sırasında daha sakin durması için önermektedir. Ünitadaki hemşirelerin göz muayenesi için bebekleri hazırlamakla ilgili oldukça fazla deneyimi vardır ve deneyimlerini size açıklayacak ve mümkün oldukça sizi muayeneye dahil edeceklerdir.

### Göz muayenesi zamanı geldiğinde bebeğim hastaysa ne olur?

ROP muayenesinin bebekler için zararlı olduğuna dair kanıt yoktur ancak doktorlar bebeğiniz iyileşene kadar kısa bir süre için göz muayenesini erteleyebilir. Tedavi şansını kaçırmamak için muayene uzun süreli ertelenmemelidir.

### ROP bulunursa ne olur?

Bu durum ROP'un ciddiyetine bağlıdır.

- Eğer ROP hafifse 1-2 haftalık aralıklarla muayene gereklidir. Kötüye doğru gidiş olmazsa kendi kendine geriler.
- Daha ciddi ROP varlığında daha erken, genellikle haftalık muayene gereklidir.
- Çok az vaka tedavi gerektirecek kadar ciddidir. Bebeğinizin herhangi bir evrede tedaviye gereksinimi olursa göz doktorunuz size ne olacağını ayrıntılı olarak açıklayacaktır.

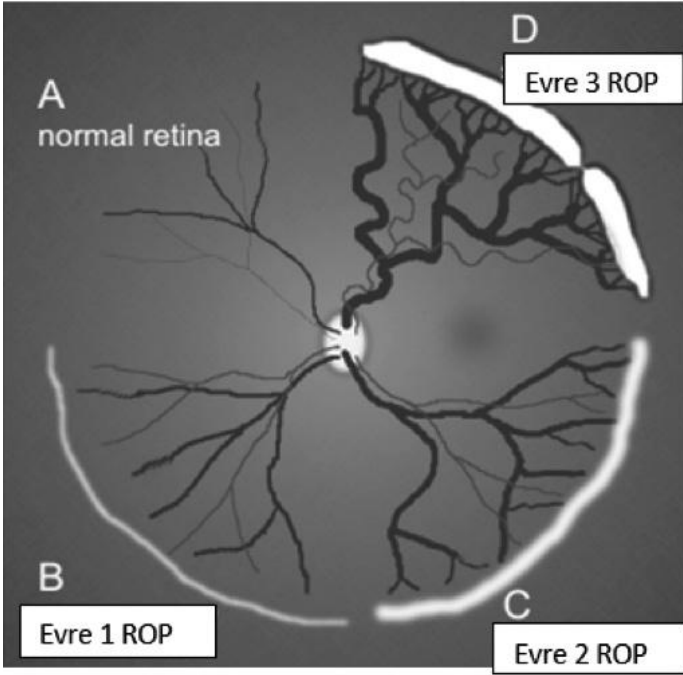
### Bebeğim eve gitmeden taramalar bitecek mi?

Bebeğiniz eve gidecek kadar iyi olduğunda taburcu edilecektir. Taburculuk son göz muayenesinden önce de olabilir. Bu durumda bebeğinizi götürmeden önce mutlaka personel tarafından bebeğinizin göz muayenesi için randevu alınmalıdır. Sizden çocuğunuzu göz muayenesi için getirmeniz istendiğinde bunu yapmanız çok önemlidir. Bebeğinizi eve götürmek için hazır olduğunuz zaman görevlilere onu göz muayenesi için getirmeniz gerekirse ne zaman getirmeniz gerektiğini sorun. Bu randevu size yazılı olarak verilmelidir.

## EK 2: AİLELER İÇİN BİLGİ BROŞÜRÜ: PREMATÜRE RETİNOPATİSİ (ROP) TEDAVİSİ<sup>22</sup>

**Tedaviye niçin ihtiyacı var?** Çünkü sizin bebeğinizde varolan prematurite retinopatisi hastalığı ilerlemeye başladı. Bu aşamada gözün arka kısmında (Retina) bulunan damarlar anormal olarak gelişmekte ve bu durum retinada kalıcı hasara neden olmaktadır. Ciddi ROP hastalığı tedavi edilmezse bebeğinizin görmesi ciddi olarak etkilenebilir hatta körlüğe bile neden olabilir.

Resim 1



Resim 1, ROP' un nasıl geliştiğini ve zaman içinde normalden evre 1, evre 2 ve evre 3'e ilerleyişini göstermektedir. Evre 1 ve 2, hafif ROP olup çok sıktır ve kendi kendine geriler. Bebeklerin yalnızca küçük bir kısmında "artı" hastalık ve daha ciddi bir durum olan evre 3 hastalık gelişir.

A harfinden başlayarak şekli inceleyin. A harfini işaret eden kan damarları normaldir. B harfinde görülen beyaz çizgi, kan damarlarının büyüdüğünü gösteren bir ipucu olarak evre 1 ROP' u gösterir. C harfinde çizgi daha kalın hale gelir ve evre 2 ROP' u gösterir.

D harfinde çizgi anormal yeni damar oluşumuna bağlı çok daha kalınlaşır. D harfinde sizin bile görebileceğiniz şekilde arterler kıvrıntılı, venler de daha kalın hale gelirler. Bu iki durumun birlikte olmasına "artı" hastalık denir ve gözün tedaviye ihtiyacı olduğunu gösterir. Çok fazla

şekilden kaçınmak için tüm ROP evreleri öyle olmamasına rağmen tek bir gözdeymiş gibi küçük parçalar şeklinde gösterildi.

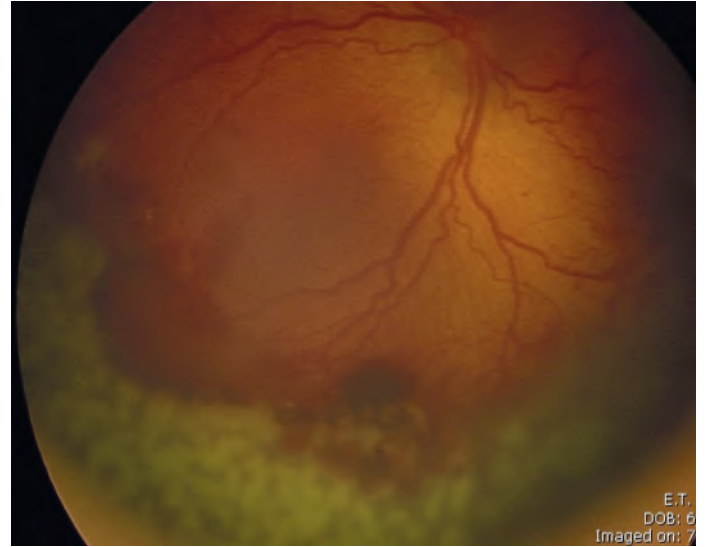
### Tedavide kullanılan yöntemler nedir?

En etkili tedavi yöntemi lazer tedavisi ile retinadaki anormal kan damarlarının gelişiminin önlenmesidir. Bebeğinize işlem esnasında operasyon için genel anestezi verilmesi gerekebilir.

Bazı şiddetli hastalık durumlarının tedavisinde, gelişen anormal damarların gerilemesini sağlamak üzere göz içi anti-VEGF ajanların enjeksiyonu düşünülebilir.

ROP tedavisi bu alanda eğitim almış göz hastalıkları uzmanları tarafından yapılmaktadır. Sizin bebeğinizin bulunduğu hastanede bu tedavi uygulanmıyor olabilir. ROP tedavisinin uygulandığı başka bir merkeze bebeğinizin sevki edilmesi gerekebilir. Lazer tedavisi ciddi ROP olduğunda ve ilk şekilde sağ üst köşede gösterildiği gibi beyaz alanlar olduğunda yapılmaktadır.

Resim 2



Genellikle çok sayıda lazer ışını verilmektedir ve resim 2'de de görüldüğü gibi, damarsız kalan bölgelere uygulanmaktadır (Beyaz noktalar şeklinde görülmekte). Lazer genellikle retinanın tüm çevresi boyunca uygulanır.

Lazer ışınlarının uygulandığı alan başlangıçta beyaz olarak görünür, fakat ilerleyen günlerde daha koyu ve renkli olmaya başlar. Tedavi metodu her iki gözde aynı olmayabilir. Göz doktoru tedavi konusunda bilgilendirme yapacaktır.

### Tedavi ne zaman yapılmalıdır?

Ciddi ROP varlığında, hasarı önlemek için mümkün olan en kısa zamanda tedavi yapılmalıdır.

### Tedaviyi kim yapacak?

ROP tedavisi alanında eğitim almış bir göz sağlığı ve hastalıkları uzmanı tarafından yapılmaktadır. İşlem özel uzmanlık gerektirdiğinden bebeğinizin göz muayenesi kontrollerini yapan doktor tarafından yapılamayabilir.

### Tedaviden sonra ne olacak?

Tedavi sonrası bebeğinize, enfeksiyon ve şişliği önlemek için antibiyotik ve steroid içeren göz damlaları verilmektedir. Göz doktoru tedavi sonrası anormal damar gelişiminin durduğunu tespit edince 1 hafta sonraya muayene için randevu verecektir. Bebeklerin büyük kısmı tedaviden fayda görür, fakat bazılarında yaklaşık 2-3 hafta sonra ikinci bir tedavi gerekebilir veya tedaviye rağmen hastalık evre 4'e ilerleyerek acil ameliyat gerektirebilir.

### Tedavinin herhangi bir yan etkisi var mı?

ROP tedavisi cerrahi bir uygulamadır, bundan dolayı bebeğiniz işlem sırasında ve sonrasında yakın takip edilmelidir. Bebeğinizin durumuna bağlı olarak kısa süreliğine solunum desteği gerekebilir. Tedavi sonrası bebeğinizin gözü şiş ve kırmızı görünecektir.

### Bebeğimin görmesi etkilenecek mi?

Ne yazık ki bazı zamanlar tedavi tamamen başarılı olmamaktadır. Göz doktoru bu durumu sizinle konuşacaktır. Çalışmalar erken tedavinin daha iyi sonuçlar verdiğini ve tedavi edilen bebeklerin %50-80'inde görme yeteneğinin daha iyi olduğunu göstermektedir.

Bebeğinizin göz doktoru tarafından görmesinin etkilenip etkilenmeyeceği konusunda bilgilendirme yapılacaktır, fakat bu durumu tam olarak anlamak için uzun bir süre geçmesi gerekmektedir.

Ciddi ROP'u olan hastalarda, tedavi gerektirmeyenlerinde bile görme alanında daralma ve kırma kusurları (Yüksek miyopi ve astigmatizma), şaşılık, göz tembelliği, glokom, retina dekolmanı gibi göz problemleri görülme olasılığı, ROP olmayanlara oranla daha yüksek bulunmuştur.

Tedavi gerektiren ROP tanısı alan bebeklerde bu problemler daha ciddi olarak ortaya çıkmaktadır. İleride bebeğinizin gözlük kullanma ihtimali yüksektir. Bebeğinize birkaç yıl boyunca düzenli göz muayeneleri yapılmaya devam edilecektir.

**Daha fazla bilgiyi nereden alabilirim?** Bebeğinizin tedavisini yapan göz doktoru tarafından ayrıntılı bilgi verilecektir.

### EK 3: PREMATÜRE RETİNOPATİSİ (ROP) MUAYENESİ BİLGİLENDİRİLMİŞ ONAM/RIZA FORMU

Hastanın Adı-Soyadı : .....

Protokol Numarası : .....

Hasta bilgileri (Antenatal/natal/soygeçmiş) ve klinik özet:

#### RIZA VEREN

1. RIZA EHLİYETİ: Hasta yakını Veli /Vasisinin Adı - Soyadı:

2. BİLGİLENDİRME ve RIZA KONUSUNU KAVRAMASI:

a) Velinin mesleği ve eğitimi:

b) Yeminli Tercüman var ise Adı – Soyadı:

c) Özürlüler için ilgili uzman, sosyal hizmet uzmanı var ise Adı – Soyadı:

#### GENEL BİLGİLER

##### MUAYENENİN FAYDALARI

Erken doğan bebeklerde gözün retina ismi verilen ağ tabakasındaki damarlar tam olarak gelişmemiştir ve doğumdan sonra gelişimini tamamlar. Retina damarlanması tamamlanmamış bebeklerde kısaca ROP olarak bilinen prematüre retinopatisi hastalığı ortaya çıkabilir ve erken tedavi edilmezse körlüğe neden olabilir. Bu nedenle gebelik yaşı 34 hafta altında veya doğum ağırlığı 1700 gram ve altında olan tüm bebekler ile gebelik yaşı 34 hafta ve üstünde veya doğum ağırlığı 1700 gram'dan büyük olup kalp ve solunum destek tedavisi uygulanmış ve "bebeği takip eden doktorun ROP açısından riskli gördüğü" bebeklerin taranması önerilir.

##### MUAYENE NE ZAMAN YAPILMALI?

Muayene zamanı bebeğin gebelik haftasına göre değişmekle beraber ROP muayenesi ilk olarak bebek doğduktan sonra 4 haftalık olduğunda yapılmalıdır. 27 haftalıktan küçük doğan bebeklerde ilk muayenenin bebek 31 haftalık olduğunda yapılması önerilir. Göz damarlarının geliş-

mine ve hastalığın ciddiyetine göre muayenenin tekrarlanması gerekebilir.

#### MUAYENE SÜRESİ

Muayene öncesi göz bebeğine damla damlatılarak büyütülmesi gerekmektedir. Bu işlem 2-3 saat alabilir. İdeal bir ROP muayenesi tam pupil dilatasyonu (göz bebeği büyümesi) sağlandıktan sonra yapılmalıdır.

#### GÖZ MUAYENESİNİN YAPILMAMASI DURUMUNDA KARŞILANILACAK SONUÇLAR

ROP çocuklarda kalıcı körlüğün en sık nedenidir. Erken doğan bebeklerde şaşılık, yüksek numaralı gözlük ihtiyacı, göz tansiyonu gibi göz hastalıklarının olma riski de diğer bebeklere göre daha fazladır. Muayene olmaması halinde hastalığın mevcudiyeti ve ilerlemesi saptanamaz. Bunun sonucunda körlükle sonuçlanabilen görme problemleri gelişebilir. Muayeneye alternatif herhangi bir işlem veya girişim yoktur.

#### MUAYENE RİSKLERİ VE KOMPLİKASYONLARI

Muayene esnasında, bir kısmı damlatılan damlalara bağlı olarak geçici olarak yüzde kızarıklık, ateşlenme hazımsızlık, barsak hareketlerinde yavaşlama ve ender olarak ileus adı verilen tablo, hırçınlık, ışığa hassasiyet, alerjik reaksiyonlar, kan basıncı değişiklikleri ve çok ender olarak solunum zorluğu, kalp durması ile ani ölüm riski gibi yan etkileri olabilir.

Yukarıdaki işlemin amacı ve riskleri tarafıma anlatılmıştır. Muhtemel komplikasyonlar hakkında tarafıma bilgi verilmiştir. Muayene sırasında herhangi bir nedenle beklenmeyen bir durumla karşılaşılması durumunda yukarıdaki işlem dışında gerekli ek girişimlerin de yapılabileceği tarafıma anlatıldı. Hastalığımla (Bebeğimin hastalığı ile) ilgili bilgiler, fotoğraflar ve dokümanların gerektiğinde eğitim ve bilimsel araştırma (Bilimsel yayınlar da dahil) amaçlı olarak kullanılmak üzere saklanması ve depolanmasını kabul ediyorum.

a) RIZA VERDİM: Önerilen tıbbi yaklaşımların, uygulama ve işlemlerin yapılmasını talep ve kabul ettiğimi

b) KABUL ETMİYORUM: Öneriyi/işlemi kabul etmediğimi ve her türlü sorumluluğu

yükleneceğimi/sonuçlara katlanacağımı)

Açıkça aşağıda adım ve soyadımı el yazım ile yazarak belirtmekteyim. Hastalığın bebekteki olası seyri ile olacaklar arasında belirgin fark olabileceği, durumundaki değişikliklerin iletileceğini ve bebek ile ilgili her türlü soruyu sorabileceğimi anlamış bulunmaktayım.

Hastanın Adı-Soyadı:

Hasta Yakını (veli veya vasi) Adı-Soyadı (El yazısı ile):  
Tarih/ imza:

## EK 4: PREMATÜRE RETİNOPATİSİ (ROP) TEDAVİSİ BİLGİLENDİRİLMİŞ ONAM/RIZA FORMU

Hastanın Adı-Soyadı : .....

Protokol Numarası : .....

Hasta bilgileri (Antenatal/natal/soygeçmiş) ve klinik özet:

### RIZA VEREN

1. RIZA EHLİYETİ: Hasta yakını Veli /Vasisinin Adı - Soyadı:

2. BİLGİLENDİRME ve RIZA KONUSUNU KAVRAMASI:

a) Velinin mesleği ve eğitimi:

b) Yeminli Tercüman var ise Adı – Soyadı:

c) Özürlüler için ilgili uzman, sosyal hizmet uzmanı var ise Adı – Soyadı:

### GENEL BİLGİLER

**Lazer tedavisi gereken bebeklerde tedavi hakkında bilgi :** Mevcut hastalığınızın tedavisi için bebeğinizin Sağ ..... Sol..... gözünüze **lazer fotokoagülasyon tedavisi** önerilmektedir.

Lazer fotokoagülasyon işleminin amacı daha önceden belirlenmiş bir retina bölgesinde çevre dokularda minimal hasar oluşturarak bir terapötik yanık meydana getirmektir. ROP tedavisinde ise lazer yapılmasının amacı anormal damar gelişimini baskılamak ve retina dekolmanı riskini en aza indirmektir. Hasar sadece bir sahaya sınırlı değilse, maküla (Keskin görme noktası) bölgesi hariç tüm retinaya lazer uygulanabilmektedir. Gerekli olduğu takdirde ek bir seansta tekrar lazer uygulamasına gerek duyulabilmektedir. İşlem sonrasında inflamasyonun engellenmesi için 7-10 gün süre ile damla tedavisi önerilmektedir. Lazer

tedavisi hastaların %70'inde başarı sağlarken, geri kalan %25'i tedaviye rağmen retina dekolmanına ilerlemektedir. Tedavinin başarı oranı ROP tipine göre farklılıklar göstermektedir. Lazer tedavisine rağmen hastalığın ilerlemeye devam etmesi halinde kalıcı körlüğe neden olabilecek evre 4-5'e ilerleme gelişebilir ve tedavi edilmeme durumunda ROP çocuklarda kalıcı körlüğün en sık nedenidir. Bu evrelerde cerrahi tedavi gündeme gelir.

**Tedavi süresi:** Ortalama 30-90 dakika arasında değişebilmektedir.

### Tedavi Komplikasyonları ve Riskleri:

1. İnflamasyon ve buna bağlı lens iris arasında yapışıklıklar
  2. Göz içi kanama
  3. Göz içi basıncında geçici veya kalıcı yükselme
  4. Konjonktivada enfeksiyon
  5. Kornea, iris ve lens yanıkları
  6. Tedaviye rağmen körlüğe kadar ilerleyebilen görme kaybı
  7. Retina hasarı (Retina dekolmanı, çekintilerin artması)
  8. Katarakt gelişimi
  9. Periferik görme alanı kaybı
  10. Keskin görme noktası harabiyeti
  11. İlerleyici miyopi ve astigmatizma (Anti-VEGF tedavisine göre daha yüksek oranda)
  12. Göz tembelliği, şaşılık
  13. Göz tansiyonunun düşmesi ve katarakt gelişimi ile seyreden ön segment iskemisi
- Bu komplikasyonların bazılarının tedavisi mümkündür. Komplikasyonlara bağlı olarak kalıcı görme hasarı gelişebilir.

### Göz içi enjeksiyon tedavisi gereken bebeklerde tedavi hakkında bilgi:

Mevcut hastalığınızın tedavisi için bebeğinizin Sağ ..... Sol..... gözüne **intravitreal anti-VEGF (.....) enjeksiyonu önerilmektedir.** Tedavinin amacı görme kaybının engellenmesidir. Tedaviden birçok hasta fayda görmesine rağmen bazı hastalarda ROP'un neden olduğu görme kaybına engel olamayabilir. İntravitreal anti-VEGF tedavisi yeni bir tedavi yöntemi olup, lazer tedavisine göre birçok avantajı olmakla birlikte, uzun vadede olabilecek gelişimsel problemler ve sistemik hastalıklar konusunda yeterli çalışma sonuçlarının henüz olmadığını da unutmamak gerekir.

**Göz içi enjeksiyon** işlemi: Göze uygulanan anti-VEGF tedavisi, direkt olarak göz içine enjeksiyon şeklinde uygulanmaktadır. Uygulama öncesi göz çevresi ve göz içi an-

tiseptik solüsyonlarla temizlenecektir. Göze ağrı duymayı önleyecek anestetik damlalar damlatılacaktır. Enjeksiyon gözün saydam olmayan bölümünden göz içine uygulanacaktır. Tedavi sonrası antibiyotikli veya gerekirse göz içi basıncını düşürmek için damlaların kullanılması gerekecektir.

**Tedavi süresi:** Ortalama 10-15 dakika arasında değişebilmektedir.

#### **Tedavi komplikasyonları ve Riskleri:**

1. Göz içi enfeksiyonu (Endoftalmi): Gözün tam kaybına neden olabilir (Risk <1/1000).
2. Retina hasarı (Retina dekolmanı, çekintilerin artması)
3. Göz içi kanama
4. Göz içi basıncında geçici veya kalıcı yükselme (Glokom)
5. Katarakt gelişimi
7. Yüksek miyopi veya astigmatizma gibi kırma kusurları
8. Göz tembelliği, şaşılık
9. Göz küresinde küçülme veya büyüme
10. Ender olarak sistemik problemler (Solunum/dolaşım sorunları, böbrek ve akciğer matürasyonunda gecikme, şok, ölüm) gelişme riski vardır. Bu komplikasyonların bazılarının tedavisi mümkündür. Komplikasyonlara bağlı olarak kalıcı görme hasarı gelişebilir.

#### **Lazer ve Anti-VEGF Enjeksiyonu Tedavi Alternatiflerinin Karşılaştırılması:**

Çalışmalarda anti-VEGF enjeksiyonu sonrası myopi, periferik görme kaybı ve retinal hasarlanmanın daha az görüldüğü bildirilmiştir. Lazer tedavisinin aksine yatak başı uygulanabilir, genel anestezi gerekmez, daha az ağırlı bir işlemdir. Lazer tedavisi ile işlem ortalama 60-90 dakika sürerken, anti-VEGF enjeksiyonu işlemi çok daha kısadır. Anti-VEGF ajanlar pek çok erişkin göz hastalıklarında kullanılmakta olup, ROP tedavisinde FDA (Food and Drug Administration) ve Sağlık Bakanlığı onayları henüz yoktur. Uzun vadede vücudun diğer bölümlerinde başka olumsuz etkiler yaratma ihtimalinden halen çekinilmektedir. Bugüne kadar yapılmış olan çalışmalarda bu konuda herhangi bir olumsuz etki bildirilmemiştir.

#### **Vitreoretinal Cerrahi Gerektiren Bebeklerde Tedavi Hakkında Bilgi :**

**Evre 4A / 4B /5 ROP tanısı alan** mevcut hastalığınızın tedavisi için bebeğinizin Sağ ..... Sol..... gözünüze **Vitreoretinal Cerrahi** önerilmektedir.

Vitreoretinal cerrahi işleminin amacı gözde gelişmiş olan retina dekolmanına neden olan retinada çekintiler yapan anormal damarlardan köken alan zar ve band yapılarının

mümkün olduğunca temizlenmesi veya gevşetilmesi yoluyla tedavi edilmesidir. Gerekli olduğu takdirde tekrarlayan cerrahi uygulamasına gerek duyulabilmektedir. Cerrahi sonrasında 4-6 hafta süreyle antibiyotik, steroid ve daha kısa süreli sikloplejik damla tedavisi önerilmektedir. Tedavinin başarı oranı ROP tipine göre farklılıklar göstermektedir. Bu tedavi gecikilmemiş vakalarda iyi sonuçlar verebilmekle birlikte özellikle gecikilmiş vakalarda cerrahiye rağmen sonuç alanımayabilmektedir. Plus (Artı) hastalığı olan vakalarda ameliyat sonrası göz içi kanama riski daha yüksektir ve bu da başarısızlığa neden olabilir.

Tedavi edilmeme durumunda ROP çocuklarda kalıcı körlüğün en sık nedenidir. Evre 4 de lense koruyucu teknikler bazen mümkün olabilirken, evre 4B ve evre 5'de sıklıkla lense de almak gerekir ki bu durum kendi başına ilave sorunlar (Ameliyat sonrası glokom gelişme riskinin artması, kontakt lens veya yüksek numaralı gözlük kullanma zorunluluğu, buna bağlı gelişebilecek göz tembelliği, lensin yokluğuna bağlı akomodasyon yeteneğinin kaybı vb.....) getirmektedir. Retinada yırtık gelişmesi durumunda başarısızlık olasılığı oldukça yüksektir ve gözün tam kaybı ile sonuçlanabilir.

**Tedavi süresi:** Ortalama 60-180 dakika arasında değişebilmektedir.

#### **Tedavi Komplikasyonları ve Riskleri:**

1. Göz içi kanama
2. Glokom (Göz tansiyonu hastalığı)
3. Yırtıklı retina dekolmanı
4. Katarakt gelişimi
5. Tam görme kaybı
6. Göz küresinin deforme olması ve küçülmesi
7. Göz içi enfeksiyonu, ağırlı göz

Bu komplikasyonların bazılarının tedavisi mümkündür. Komplikasyonlara bağlı olarak kalıcı görme hasarı gelişebilir. Bu komplikasyonların birçoğu hasta tedavi edilmediğinde kendiliğinden de gelişebilmektedir.

#### **Tedavinin Kabul Edilmemesi Durumunda Karşılaşılabilecek Komplikasyonlar:**

1. Hastalığın ilerlemeye devam etmesi halinde kalıcı körlük gelişir ve ROP çocuklarda kalıcı körlüğün en sık nedenidir.
2. Bunun dışında göz küresinin zamanla küçülmesi, gözlerde çukurlaşma, saydam tabakada beyazlaşma, gözlerde kayma ve titreme sıklıkla görülen kozmetik sorunlardır.

**AMELİYAT KABUL FORMU:** Yukarıdaki işlemin amacı, riskleri ve alternatif tedavi yöntemleri tarafıma anlatıl-

mıştır. Muhtemel komplikasyonlar hakkında tarafıma bilgi verilmiştir. Bunlar içerisinde kanama, ağrı, enfeksiyon, görme kaybı ve tekrarlayan girişimler gerekliliği gibi durumlar olduğu ve bu durumda adı geçmeyen başka komplikasyonların da olabileceğini anlamış bulunmaktayım. Gerekliğinde kan ve kan ürünlerinin veya dokuların nakledilmesine izin veriyorum. Bu ürünlerin çeşitli enfeksiyon ve komplikasyonlara yol açma riski olduğunu biliyorum. Tıpta kesin bir şey olmadığı ve bu işlem sonucunda hiçbir şeyin garanti edilemeyeceğinin bilincindeyim.

Yukarıdaki işlemin amacı ve riskleri tarafıma anlatılmıştır. Muhtemel komplikasyonlar hakkında tarafıma bilgi verilmiştir. İşlem sırasında uygun görülen **anestezinin** neden olabileceği muhtemel komplikasyonlar da tarafıma anlatılmıştır. İşlem sırasında herhangi bir nedenle beklenmeyen bir durumla karşılaşılması durumunda yukarıdaki işlem dışında gerekli ek girişimlerin de yapılabileceği tarafıma anlatıldı. Hastalığımla (Bebeğimin hastalığı ile) ilgili bilgiler, fotoğraflar ve dokümanların gerektiğinde eğitim

ve bilimsel araştırma (Bilimsel yayınlar da dahil) amaçlı olarak kullanılmak üzere saklanmasını ve depolanmasını kabul ediyorum.

**a) RIZA VERDİM:** Tıbbi yaklaşımların, uygulama ve işlemlerin yapılmasını talep ettiğimi

**b) KABUL ETMİYORUM:** Öneriyi/işlemi kabul etmediğimi ve her türlü sorumluluğu

yükleneceğimi/sonuçlara katlanacağımı

Açıkça aşağıda adım ve soyadımı el yazım ile yazarak belirtmekteyim. Hastalığın bebekteki olası seyri ile olacaklar arasında belirgin fark olabileceği, durumundaki değişikliklerin iletileceğini ve bebek ile ilgili her türlü soruyu sorabileceğimi anlamış bulunmaktayım.

**Hastanın Adı-Soyadı:**

**Hasta Yakını (Veli veya vasi) Adı-Soyadı (El yazısı ile):**

**Tarih/ imza:**

## EK 5: YENİDOĞAN YOĞUN BAKIM KLİNİĞİ PREMATÜRE RETİNOPATİSİ MUAYENE FORMU

\*İlk muayenede doldurulacak

Hasta adı soyadı:	Tarih:
Protokol /Dosya no:	Muayene saati:
Telefon:	Adres:
Doğum tarihi:	Gestasyonel yaş:
Postnatal yaş:	Düzeltilmiş yaş:
Doğum ağırlığı:	DA Persentili:
Cinsiyet:	

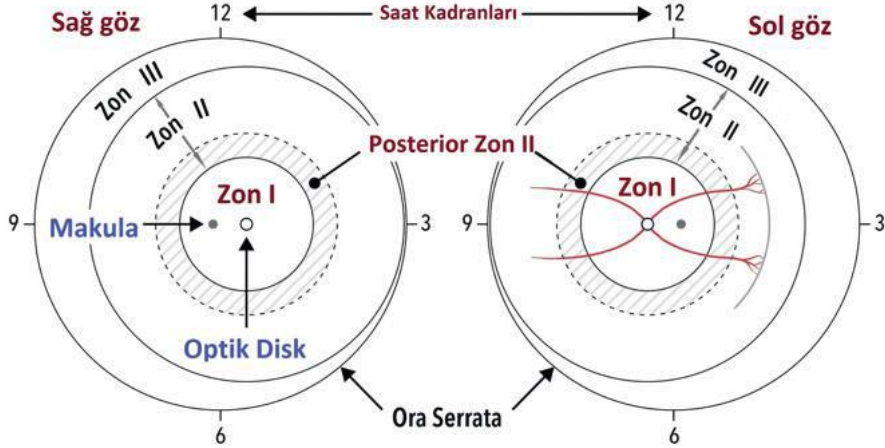
### PERİNATAL RİSK FAKTÖRLERİ

Çoğul gebelik:	Preeklampsi / eklampsi
Yardımcı üreme tekniği:	DİĞER
EMR ( ≥18 saat):	APGAR skoru
Ablatio plasenta:	Resüsitasyon

### POSTNATAL RİSK FAKTÖRLERİ

RDS :	PDA :	İKK:	NEK:
BPD:	İHB:	Fototerapi :	Exchange transfüzyon:
Polistemi (PET) :	Hct (en düşük):	Transfüzyon sayısı:	Plt:
N-CPAP ( gün):	MV (gün):	Serbest O2% (gün):	sPO2 ( En yüksek):
Sepsis ( Kültür +):	Kandida sepsisi:	Klinik sepsis:	Pnömoni:
Tekrarlayan Apne:	Kafein (gün):	Met asidoz:	TPN (gün):
Hiperglisemi:	Hipoglisemi:	TA (en yüksek/en düşük):	İnotrop (gün):

Diğer:



	PUPİL	ZON	EVRE	ARTI HASTALIK	KADRAN, EK BULGU
Sağ					
Sol					

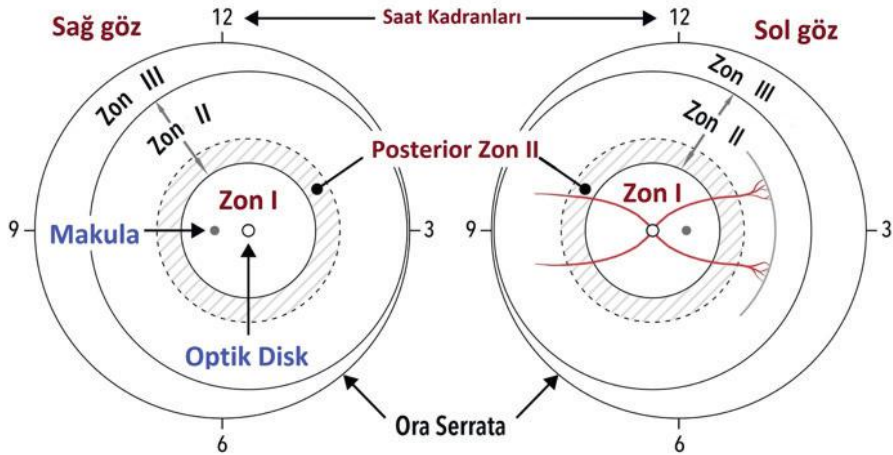
#### ÖNERİLER:

- \* 3-4 gün sonra kontrol
- \* 1 hafta sonra kontrol
- \* 2 hafta sonra kontrol
- \* Taramanın sonlandırılması
- \* Acil Tedavi

Muayeneyi yapan doktor ismi/kaşesi

## EK 6: YENİDOĞAN YOĞUN BAKIM KLİNİĞİ PREMATÜRE RETİNOPATİSİ İZLEM FORMU

<b>Hasta adı soyadı:</b>				<b>Protokol no:</b>		
<b>MUAYENE TARİHİ:</b>		<b>POSTNATAL YAŞ:</b>		<b>DÜZELTİLMİŞ YAŞ:</b>		
	PUPİL	ZON	EVRE	ARTI HASTALIK	KADRAN, EK BULGU	ÖNERİLER
Sağ						
Sol						
Not :						
<b>MUAYENE TARİHİ:</b>		<b>POSTNATAL YAŞ:</b>		<b>DÜZELTİLMİŞ YAŞ:</b>		
	PUPİL	ZON	EVRE	ARTI HASTALIK	KADRAN, EK BULGU	ÖNERİLER
Sağ						
Sol						
Not :						
<b>MUAYENE TARİHİ:</b>		<b>POSTNATAL YAŞ:</b>		<b>DÜZELTİLMİŞ YAŞ:</b>		
	PUPİL	ZON	EVRE	ARTI HASTALIK	KADRAN, EK BULGU	ÖNERİLER
Sağ						
Sol						
Not :						
<b>MUAYENE TARİHİ:</b>		<b>POSTNATAL YAŞ:</b>		<b>DÜZELTİLMİŞ YAŞ:</b>		
	PUPİL	ZON	EVRE	ARTI HASTALIK	KADRAN, EK BULGU	ÖNERİLER
Sağ						
Sol						
Not :						
<b>MUAYENE TARİHİ:</b>		<b>POSTNATAL YAŞ:</b>		<b>DÜZELTİLMİŞ YAŞ:</b>		
	PUPİL	ZON	EVRE	ARTI HASTALIK	KADRAN, EK BULGU	ÖNERİLER
Sağ						
Sol						
Not :						



## 14. KAYNAKLAR

1. Sun Y, Hellström A, Smith Lois E.H. Retinopathy of prematurity. Fanaroff and Martin's Neonatal Perinatal Medicine- Diseases of the Fetus and Newborn, 10th ed. Martin RJ, Fanaroff AA, Walsh MC (eds): Saunders Elsevier, 2015;1767-74.
2. Coats DK. In Uptodate 2020: Retinopathy of prematurity: Pathogenesis, epidemiology, classification, and screening. <https://www.uptodate.com/contents/retinopathy-of-prematurity-pathogenesis-epidemiology-classification-and-screening>.
3. Pia Lundqvist, Källén K, Hallström, Westas LH. Trends in outcomes for very preterm infants in the southern region of Sweden over a 10-year period. *Acta Paediatr.* 2009;98:648-53.
4. Adams GGW, Bunce C, Xing W, et al. Treatment trends for retinopathy of prematurity in the UK: active surveillance study of infants at risk. *BMJ Open* 2017;7:e013366. doi: 10.1136/bmjopen-2016-013366
5. Bas AY, Koc E, Dilmen U, ROP Neonatal Study Group. Incidence and severity of ROP in Turkey. *Br J Ophthalmol* 2015;99:1311-14.
6. Gilbert C. Retinopathy of prematurity: a global perspective of the epidemics, population of babies at risk and implications for control. *Early Hum Dev* 2008;84 :77-82
7. Chaudhry TA, Hashmi FK, Salat MS, et al. Retinopathy of prematurity: an evaluation of existing screening criteria in Pakistan. *Br J Ophthalmol* 2014;98:298-301
8. Bas AY, Demirel N, Koc E, et al. Incidence, risk factors and severity of retinopathy of prematurity in Turkey (TR-ROP study): a prospective, multicentre study in 69 neonatal intensive care units. *Br J Ophthalmol* 2018;102:1711-16.
9. Hellström A, Smith LE, Dammann O. Retinopathy of Prematurity. *Lancet* 2013; 382: 1445-57.
10. Vannay A, Dunai G, Bányász I, et al. Association of genetic polymorphisms of vascular endothelial growth factor and risk for proliferative retinopathy of prematurity. *Pediatr Res* 2005; 57:396-98.
11. Lee J, Dammann O. Perinatal infection, inflammation, and retinopathy of prematurity. *Semin Fetal Neonatal Med* 2012;17:26-29.
12. Löfqvist C, Andersson E, Sigurdsson J, et al. Longitudinal postnatal weight and insulin-like growth factor I measurements in the prediction of retinopathy of prematurity. *Arch Ophthalmol* 2006;124:1711-18.
13. Hellström A, Carlsson B, Niklasson A, et al. IGF-I is critical for normal vascularization of the human retina. *J Clin Endocrinol Metab* 2002;87:3413-16.
14. Smith LE. IGF-1 and retinopathy of prematurity in the preterm infant. *Biol Neonate* 2005; 88:237-44.
15. Watanabe D, Suzuma K, Matsui S, et al. Erythropoietin as a retinal angiogenic factor in proliferative diabetic retinopathy. *N Engl J Med* 2005; 353:782-92.
16. Chiang MF, Quinn GE, Fielder AR, Ostmo SR, Paul Chan RV, Berrocal A, Binenbaum G, Blair M, Peter Campbell J, Capone A Jr, Chen Y, Dai S, Ells A, Fleck BW, Good WV, Elizabeth Hartnett M, Holmstrom G, Kusaka S, Kychenthal A, Lepore D, Lorenz B, Martinez-Castellanos MA, Özdek Ş, Ademola-Poola D, Reynolds JD, Shah PK, Shapiro M, Stahl A, Toth C, Vinekar A, Visser L, Wallace DK, Wu WC, Zhao P, Zin A. International Classification of Retinopathy of Prematurity, Third Edition. *Ophthalmology*. 2021 Jul 8;S0161-6420(21)00416-4. doi: 10.1016/j.ophtha.2021.05.031. Epub ahead of print. PMID: 34247850.
17. Palmer EA, Flynn JT, Hardy RJ, et al. Incidence and early course of retinopathy of prematurity. The Cryotherapy for Retinopathy of Prematurity Cooperative Group. *Ophthalmology* 1991;98:1628-40.
18. Schaffer DB, Palmer EA, Plotsky DF, Metz HS, Flynn JT, et al. Prognostic factors in the natural course of retinopathy of prematurity. The Cryotherapy for Retinopathy of Prematurity Cooperative Group. *Ophthalmology* 1993;100:230-37.
19. Repka MX, Palmer EA, Tung B. Involution of retinopathy of prematurity. Cryotherapy for Retinopathy of Prematurity Cooperative Group. *Arch Ophthalmol* 2000;118:645-49.
20. Cats BP, Tan KEWP. Prematures with and without regressed retinopathy of prematurity: Comparison of long term (6-10 years) ophthalmological morbidity. *Pediatr Ophthalmol Strabismus* 1989;26:271-75.
21. Fierson W, American Academy Of Pediatrics Section On Ophthalmology, American Academy Of Ophthalmology, American Association For Pediatric Ophthalmology And Strabismus, American Association Of Certified Orthoptists. Screening examination of premature infants for retinopathy of prematurity. *Pediatrics* 2018 Dec;142(6):e20183061. doi: 10.1542/peds.2018-3061.
22. UK Retinopathy of Prematurity Guideline, Royal Collage of Paediatrics and Child Health; Royal Collage of Ophthalmologists; British Association of Perinatal Medicine and BLISS, 2008.
23. Young TE, Mangum B. *Neofax A manual of drugs used in neonatal care*. 23rd edition, Columbus, Ohio; Ross Laboratories, 2010.
24. Marsh VA, Young WO, Dunaway KK, Kissling GE, Carlos RQ, Jones SM et al. Efficacy of topical anesthetics to reduce pain in premature infants during eye examinations for retinopathy of prematurity. *Ann Pharmacother* 2005;39:829-33.
25. Mitchell A, Stevens B, Mungan N, Johnson W, Lobert S, Boss B. Analgesic effects of oral sucrose and pacifier during eye examinations for retinopathy of prematurity. *Pain Manag Nurs* 2004;5:160-68.
26. Boyle E, Freer Y, Khan-Orakzai Z, Watkinson M, Wright E, Ainsworth JR et al. Sucrose and non-nutritive sucking for the relief of pain in screening for retinopathy of prematurity: a randomised controlled trial. *Arch Dis Child Fetal Neonatal Ed* 2006;91:F166-68.
27. Herd RW. Use of nonsterile instruments for examination for retinopathy of prematurity in the neonatal intensive care unit. *J Pediatr* 2004;145:308-11.
28. Multicenter trial of cryotherapy for retinopathy of prematurity. Three-month outcome. Cryotherapy for Retinopathy of Prematurity Cooperative Group. *Arch Ophthalmol* 1990;108:195-204.
29. Reynolds JD, Hardy RJ, Kennedy KA, et al. Lack of efficacy of light reduction in preventing retinopathy of prematurity.

- Light Reduction in Retinopathy of Prematurity (LIGHT-ROP) Cooperative Group. *N Engl J Med* 1998;338:1572-76.
30. Quinn GE, Ying GS, Daniel E, et al; e-ROP Cooperative Group. Validity of a telemedicine system for the evaluation of acute-phase retinopathy of prematurity. *JAMA Ophthalmol*. 2014;132:1178-84.
  31. Cao JH, Wagner BD, Cerda A, et al. Colorado retinopathy of prematurity model: a multi-institutional validation study. *J AAPOS* 2016;20:220-25.
  32. Binenbaum G, Ying GS, Quinn GE, et al. The CHOP postnatal weight gain, birth weight, and gestational age retinopathy of prematurity risk model. *Arch Ophthalmol* 2012;130:1560-65.
  33. Wu C, Vanderveen DK, Hellström D, et al. Longitudinal Postnatal Weight Measurements for the Prediction of Retinopathy of Prematurity. *Arch Ophthalmol* 2010;128:443-47.
  34. Hard AL, Löfqvist C, Filho JB, et al. Predicting proliferative retinopathy in a Brazilian population. *Arch Ophthalmol* 2010;128:1432-36.
  35. Bai Yi-Chen, Wu R, Zhe-Chen S, et al. Efficacy of the WINROP algorithm for retinopathy of prematurity screening in Southern China. *Int J Ophthalmol* 2021;14:127-32.
  36. Revised indications for the treatment of retinopathy of prematurity: results of the early treatment for retinopathy of prematurity randomized trial. *Arch Ophthalmol* 2003;121:1684-94.
  37. Early Treatment for Retinopathy of Prematurity Cooperative Group, Good WV, Hardy RJ, Dobson V, Palmer EA, Phelps DL, et al. Final visual acuity results in the early treatment for retinopathy of prematurity study. *Arch Ophthalmol* 2010;128:663-71.
  38. Coats DK. In Uptodate 2020: <https://www.uptodate.com/contents/retinopathy-of-prematurity-treatment-and-prognosis>.
  39. Paysse EA, Miller A, Brady McCreery KM, Coats DK. Acquired cataracts after diode laser photocoagulation for threshold retinopathy of prematurity. *Ophthalmology* 2002;109:1662-65.
  40. Coats DK, Miller AM, Brady McCreery KM, Holz ER, Paysse EA. Involution of threshold retinopathy of prematurity after diode laser photocoagulation. *Ophthalmology* 2004;111:1894-98.
  41. Micieli JA, Surkont M, Smith AF. A systematic analysis of the off-label use of bevacizumab for severe retinopathy of prematurity. *Am J Ophthalmol* 2009;148:536-43.
  42. Beck KD, Rahman EZ, Ells A, Mireskandari K, Berrocal AM, Harper CA 3rd. SAFER-ROP: Updated protocol for anti-VEGF injections for retinopathy of prematurity. *Ophthalmic Surg Lasers Imaging Retina* 2020;51:402-406.
  43. Mintz-Hittner HA, Kennedy KA, Chuang AZ, et al. BEAT-ROP Cooperative Group. Efficacy of intravitreal bevacizumab for stage 3+ retinopathy of prematurity. *N Engl J Med* 2011;364:603-15.
  44. Reynolds JD. Bevacizumab for retinopathy of prematurity. *N Engl J Med* 2011;364:677-78.
  45. Menke MN, Framme C, Nelle M, Berger MR, Sturm V, et al. Intravitreal ranibizumab monotherapy to treat retinopathy of prematurity zone II, stage 3 with plus disease. *BMC Ophthalmol* 2015;15:20
  46. Wu WC, Lien R, Liao PJ, et al. Serum levels of vascular endothelial growth factor and related factors after intravitreal bevacizumab injection for retinopathy of prematurity. *JAMA Ophthalmol* 2015;133:391-97.
  47. Trese MT. Anti-angiogenesis therapy for early and late retinopathy of prematurity. 2007. p. 97. Angiogenesis Meeting 23-24 February 2007; Bascom Palmer Florida, USA.
  48. Stahl A, Lepore D, Fielder A, Fleck B. Ranibizumab versus laser therapy for the treatment of very low birthweight infants with retinopathy of prematurity (RAINBOW): an open-label randomised controlled trial. *Lancet* 2019;394:1551-59.
  49. Stahl A, Krohne TU, Eter N, et al. Comparing Alternative Ranibizumab Dosages for Safety and Efficacy in Retinopathy of Prematurity: A Randomized Clinical Trial. *JAMA Pediatr*. 2018;172:278-86.
  50. Hu J, Blair MP, Shapiro MJ, Lichteinstein SJ, Galasso JM, et al. Reactivation of retinopathy of prematurity after bevacizumab injection. *Arch Ophthalmol* 2012;130:1000-6.
  51. Jalali S, Balakrishnan D, Zeynalova Z, Padhi TR, Rani PK. Serious adverse events and visual outcomes of rescue therapy using adjunct bevacizumab to laser and surgery for retinopathy of prematurity. The Indian Twin Cities Retinopathy of Prematurity Screening database Report number 5. *Arch Dis Child Fetal Neonatal Ed* 2013;98:F327-33.
  52. Garcia Gonzalez JM, Snyder L, Blair M, Rohr A, Shapiro M, et al. Prophylactic Peripheral laser and fluorescein angiography after bevacizumab for retinopathy of prematurity. *Retina* 2018;38:764-72.
  53. Morin J, Luu TM, Superstein R, et al. Canadian Neonatal Network and the Canadian Neonatal Follow-Up Network Investigators. Neurodevelopmental outcomes following bevacizumab injections for retinopathy of prematurity. *Pediatrics* 2016 Apr;137(4):e20153218. doi: 10.1542/peds.2015-3218.
  54. Quinn GE, Darlow BA. Concerns for development after bevacizumab treatment of ROP. *Pediatrics* 2016 Apr;137(4):e20160057. doi: 10.1542/peds.2016-0057.
  55. Kaushal M, Razak A, Patel W, et al. Neurodevelopmental outcomes following bevacizumab treatment for retinopathy of prematurity: A systematic review and meta-analysis. *J Perinatol*. 2021;41:1225-35.
  56. Lucentis (ranibizumab). Committee for Medicinal Products for Human Use (CHMP). EMA/CHMP/503493/2019. September 19, 2019.
  57. Repka MX, Tung B, Good WV, Capone A, Shapiro MJ. Outcome of eyes developing retinal detachment during the Early Treatment for Retinopathy of Prematurity Study (ETROP). *Arch Ophthalmol* 2011;129:1175-79.
  58. Ozsaygılı C, Ozdek S, Ozmen MC, Atalay HT, Yalinbas Yeter D. Parameters affecting postoperative success of surgery for stage 4A/4B ROP. *Br J Ophthalmol* 2019;103:1624-32.
  59. Ozsaygılı C, Ozdek S, Ozmen MC, Atalay HT, Yeter DY. Preoperative Anatomical Features associated with improved surgical outcomes for stage 5 retinopathy of prematurity. *Retina* 2021;41:718-25.

60. Demirel N, Bas AY, Kavurt S, Celik IH, et al. Yucel H. Remifentanyl analgesia during laser treatment for retinopathy of prematurity: A practical approach in neonatal intensive care unit. *Am J Perinatol* 2014;31:983-86.
61. Tasman W, Patz A, McNamara JA, Kaiser RS, Trese MT, Smith BT. Retinopathy of prematurity: the life of a lifetime disease. *Am J Ophthalmol* 2006;141:167-74.
62. Haines L, Fielder AR, Baker H, Wilkinson AR. UK population based study of severe retinopathy of prematurity: screening, treatment, and outcome. *Arch Dis Child Fetal Neonatal Ed* 2005;90:240-44.
63. Schiariti V, Matsuba C, Houbé JS, Synnes AR. Severe retinopathy of prematurity and visual outcomes in British Columbia: a 10-year analysis. *J Perinatol* 2008;28:566-72.
64. van Sorge AJ, Termote JU, de Vries MJ, et al. The incidence of visual impairment due to retinopathy of prematurity (ROP) and concomitant disabilities in the Netherlands: a 30 year overview. *Br J Ophthalmol* 2011;95:937-41.
65. Tan Z, Chong C, Darlow B, Dai S. Visual impairment due to retinopathy of prematurity (ROP) in New Zealand: a 22-year review. *Br J Ophthalmol* 2015;99:801-6.
66. Davitt BV, Dobson V, Quinn GE, Hardy RJ, Tung B, et al. Astigmatism in the Early Treatment for Retinopathy Of Prematurity Study: findings to 3 years of age. *Ophthalmology* 2009;116:332-39.
67. Schmidt B, Davis PG, Asztalos EV, et al. Association between severe retinopathy of prematurity and nonvisual disabilities at age 5 years. *JAMA* 2014;311:523-25.
68. BOOST II United Kingdom Collaborative Group; Boost II Australia Collaborative Group; Boost II New Zealand Collaborative Group, Stenson BJ, Tarnow-Mordi WO, Darlow BA, et al. Oxygen saturation and outcomes in preterm infants. *N Engl J Med* 2013;368:2094-104.
69. Schmidt, B, Whyte RK, Asztalos EV, Moddemann D, Poets C, Rabi Y, Solimano A, Roberts RS: Canadian Oxygen Trial (COT) Group. Effects of targeting higher vs lower arterial oxygen saturations on death or disability in extremely preterm infants: a randomized clinical trial. *JAMA* 2013;309:2111-20.
70. SUPPORT Study Group of the Eunice Kennedy Shriver NICHD Neonatal Research Network, Carlo WA, Finer NN, Walsh MC, Rich W, Gantz MG, Laptook AR, et al. Target ranges of oxygen saturation in extremely preterm infants. *N Engl J Med* 2010;362:1959-69.
71. Saugstad OD, Aune D. Optimal Oxygenation of Extremely Low Birth Weight Infants: A Meta-Analysis and Systematic Review of the Oxygen Saturation Target Studies. *Neonatology* 2014;105:55-63.
72. Arsan A, Toygar AK, Oğuz ŞS. *Türk Neonatoloji Derneği Bronkopulmoner Displazi Korunma Ve İzlem Rehberi*, 2018.
73. Zhou J, Shukla VV, John D, Chen C. Human Milk Feeding as a Protective Factor for Retinopathy of Prematurity: A Meta-analysis. *Pediatrics* 2015;136:1576-86.
74. Bharwani SK, Green BF, Pezzullo JC, et al. Systematic review and meta-analysis of human milk intake and retinopathy of prematurity: a significant update. *J Perinatol* 2016;36:913-20.
75. Connor KM, Sangiovanni JP, Lofqvist C, et al. Increased dietary intake of omega-3-polyunsaturated fatty acids reduces pathological retinal angiogenesis. *Nat Med* 2007;13: 868-73.
76. Pawlik D, Lauterbach R, Turyk E. Fish-oil fat emulsion supplementation may reduce the risk of severe retinopathy in VLBW infants. *Pediatrics* 2011;127: 223-28.
77. Beken S, Dilli D, Fetta H, et al. The influence of fish-oil lipid emulsions on retinopathy of prematurity in very low birth weight infants: a randomized controlled trial. *Early Hum Dev* 2014 ;90:27-31.
78. Brion LP, Bell EF, Raghuvver TS. Vitamin E supplementation for prevention of morbidity and mortality in preterm infants. *Cochrane Database Syst Rev* 2003;(4):CD003665.
79. Jorge EC, Jorge EN, El Dib RP. Early light reduction for preventing retinopathy of prematurity in very low birth weight infants. *Cochrane Database Syst Rev* 2013;(8):CD000122.
80. Qureshi MJ, Kumar M. D-Penicillamine for preventing retinopathy of prematurity in preterm infants. *Cochrane Database Syst Rev* 2013;(9):CD001073.
81. Phelps DL, Watterberg KL, Nolen TL, et al. Effects of Myo-inositol on Type 1 Retinopathy of Prematurity Among Preterm Infants <28 Weeks' Gestational Age: A Randomized Clinical Trial. *JAMA* 2018; 320:1649-58.
82. Howlett A, Ohlsson A, Plakkal N. Inositol in preterm infants at risk for or having respiratory distress syndrome. *Cochrane Database Syst Rev* 2015; CD000366.
83. Lay D, Hallberg B, Hansen-Pupp I. rhIGF-1/rhIGFBP-3 in Preterm Infants: A Phase 2 Randomized Controlled Trial. *J Pediatr* 2019;206:56-65.
84. Filippi L, Dal Monte M, Casini G, Daniotti M, Sereni F, Bagnoli P. Infantile hemangiomas, retinopathy of prematurity and cancer: a common pathogenetic role of the  $\beta$ -adrenergic system. *Med Res Rev* 2014;35:619-52.
85. Korkmaz L, Baştuğ O, Ozdemir A, Korkut S, Karaca C, Akin MA, et al. The efficacy of propranolol in retinopathy of prematurity and its correlation with the platelet mass index. *Curr Eye Res* 2017;42:88-97.
86. Sanghvi KP, Kabra NS, Padhi P, Singh U, Dash SK, Avasthi BS. Prophylactic propranolol for prevention of ROP and visual outcome at 1 year (PreROP trial). *Arch Dis Child Fetal Neonatal Ed* 2017;102:389-94.
87. Kaempfen S, Neumann RP, Jost vK, et al. Beta-blockers for prevention and treatment of retinopathy of prematurity in preterm infants. *Cochrane Database Syst Rev* 2018; CD011893.