

**TÜRK NEONATOLOJİ DERNEĞİ**

**GERMİNAL MATRİKS**

**KANAMASI-İNTRAVENTRİKÜLER**

**KANAMA ve KOMPLİKASYONLARININ**

**TANI ve YÖNETİMİ REHBERİ**

**2021**



Doç. Dr. Mehmet Nevzat Çizmeci Doç. Dr. Mustafa Ali Akın Prof. Dr. Eren Özek

### EDİTÖRLER

Prof. Dr. Esin Koç  
Prof. Dr. Mehmet Vural  
Prof. Dr. Nuray Duman  
Prof. Dr. Ömer Erdeve  
Prof. Dr. Ahmet Yağmur Baş  
Prof. Dr. Merih Çetinkaya  
Prof. Dr. Nejat Narlı

### TÜRK NEONATOLOJİ DERNEĞİ REHBERLERİ

Copyright © 2021

Germinal Matriks Kanaması-İntraventriküler Kanama ve Komplikasyonlarının Tanı ve Yönetimi rehberinin her türlü yayın hakkı Türk Neonatoloji Derneği'ne aittir. Yazılı olarak izin alınmadan ve kaynak gösterilmeden kısmen veya tamamen kopya edilemez; fotokopi, teksir, baskı ve diğer yollarla çoğaltılamaz.

Bu klinik protokol, uygulayıcıya konusundaki son bilimsel gelişmeleri, kanıtlar doğrultusunda özetleyip sunarak, kolaylık sağlamak amacıyla öneri niteliğinde yazılmıştır. Burada belirtilen bilgi ve önerilerin yorumlanması ve uygulanması hekimin kendi sorumluluğundadır.

Bilimsel verilerle ilgili kanıtların, sürekli gelişme halinde olduğu unutulmamalıdır. Türk Neonatoloji Derneği'nin önerilerini içeren bu protokolün, bilimsel verilerle ilgili yeni yeterli kanıtlar doğrultusunda, ilerki yıllarda güncellenmesi planlanmaktadır.



**GÜNEŞ TIP KİTABEVLERİ**  
Ankara, 2021

**TÜRK NEONATOLOJİ DERNEĞİ**

**GERMİNAL MATRİKS**

**KANAMASI-İNTRAVENTRİKÜLER**

**KANAMA ve KOMPLİKASYONLARININ**

**TANI ve YÖNETİMİ REHBERİ**

**2021**



Doç. Dr. Mehmet Nevzat Çizmeci Doç. Dr. Mustafa Ali Akın Prof. Dr. Eren Özek



# İÇİNDEKİLER

1. İNSİDANS	5
2. PATOGENEZ	6
2.1. Germinal Matriks	6
2.1.1. Germinal Matriks Kanlanması	6
2.2. Vasküler Faktörler	7
2.3. Serebral Kan Akımı Düzenlemesi	7
2.4. Beyin Hasarı	7
2.5. Kanama Zamanı	7
2.6. Eşlik Eden Lezyonlar	8
3. KLİNİK BULGULAR	9
4. SINIFLAMA	10
5. ÖNLEME	11
5.1. Doğum Öncesi Yaklaşımlar	11
5.1.1. Antenatal Steroidler	11
5.1.2. Hastaneler Arası Nakil	11
5.1.3. Koryoamniyonitin Tedavi Edilmesi	11
5.1.4. Tokolitik Uygulaması	11
5.2. Doğum Salonu Yaklaşımları	12
5.2.1. Doğum Yöntemi	12
5.2.2. Gecikmiş Kord Klemplenmesi	12
5.2.3. Göbek Kordonu Sıvazlanması	12
5.2.4. Preterm Resüsitasyonunun Temel İlkelerine Dikkat Edilmesi	12
5.2.5. Beyin Kan Akımının Ani Dalgalanmalarının Önlenmesi	12
5.3. Yenidoğan Yoğun Bakım Ünitesi Yaklaşımları	13
5.3.1. Beyin Kan Akımının Ani Dalgalanmalarının Önlenmesi	13
5.3.2. Glukoz ve Sodyum Bozukluklarının Önlenmesi	13
5.3.3. Endikasyon Dışı Eritrosit Transfüzyonlarından Kaçınılması	13
5.3.4. Koagülasyon Parametrelerinin Düzeltilmesi	14
5.3.5. Solunumsal Bozuklukların Yönetimi ve Sürfaktan Uygulaması	14
5.3.6. Başa Nötral Pozisyon Verilmesi	14
6. TEDAVİ	15
7. İZLEM ve NÖROGÖRÜNTÜLEME	16
7.1. Kranial Ultrasonografi Taramasının Zamanlaması	16
7.2. 28 <sup>0/7</sup> Haftanın Altındaki Preterm Bebekler (Tablo 2)	16
7.2.1. İlk Tarama	16
7.2.2. İkinci Tarama	16
7.2.3. Üçüncü Tarama	17

7.2.4. Sonraki Taramalar	17
7.2.5. *Kanama Tespit Edilmesi Durumunda	17
7.2.6. **Araya Giren Hastalık Durumunda	17
7.3. 28 <sup>0/7</sup> – 31 <sup>6/7</sup> Hafta Arasındaki Preterm Bebekler (Tablo 2)	17
7.3.1. İlk Tarama	17
7.3.2. İkinci Tarama	17
7.3.3. Sonraki Taramalar	17
7.3.4. *Kanama Tespit Edilmesi Durumunda	17
7.3.5. **Araya Giren Hastalık Durumunda	17
7.4. 32 <sup>0/7</sup> Haftanın Üzerindeki Bebekler	17
7.5. Kranial Ultrasonografi İşlemine Doppler Ölçümlerinin Eklenmesi	18
7.6. Mastoid Fontanelden Serebellumun Rutin Olarak Değerlendirilmesi	18
7.7. İzlemede Beyin Manyetik Rezonans Görüntülemesinin Yeri	18
8. POSTHEMORAJİK VENTRİKÜLER DİLATASYON	19
8.1. Ölçüm Noktaları	19
8.2. Takip Çizelgeleri	21
8.3. PHVD'nin Önlenmesi	21
8.4. PHVD'nin Yönetimi	21
8.5. Yakın Klinik İzlem	21
8.6. Yakın Kranial Ultrasonografi İzlemi	21
8.7. Medikal Tedavi Ajanları	21
8.8. İntraventrüküler Fibrinolitik Tedavi	21
8.9. Seri Lomber Ponksiyon Uygulaması	21
8.9.a. Düşük Eşikli Başlangıç	22
8.9.b. Yüksek Eşikli Başlangıç	22
8.9.c. İntrakranial Basınç Artışı Bulguları Ortaya Çıktığında	22
8.10. Endoskopik 3. Ventrikülostomi ve Koroid Pleksus Koterizasyonu	23
8.11. Mezenkimal Kök Hücre Tedavisi	23
9. PROGNOZ ve MORTALİTE	25
9.1. Uzun Dönem Nörogelişimsel Morbiditeler	25
9.2. Mortalite	25
10. KAYNAKLAR	26

Germinal matriks kanaması ve intraventriküler kanama (GMK-İVK), özellikle pretermelerde görülen beyin hasarının önemli bir nedenidir ve günümüzde yenidoğan bakımındaki gelişmelere rağmen, mortalite ve nörolojik gelişimi olumsuz etkileyen ciddi bir sorun olmaya devam etmektedir.

Bu rehber hazırlanırken, GMK-İVK ve buna bağlı gelişen komplikasyonlar üzerine mevcut olan literatür irdelenmiş ve verilen önerilerin kanıt düzeyleri GRADE sınıflaması baz alınarak sunulmuştur [1].

Kanıt Düzeyi	Öneri Düzeyi
Yüksek: A	Kuvvetli Öneri: 1
Orta: B	Zayıf Öneri: 2
Düşük: C	
Çok Düşük: D	

# 1. İNSİDANS

GMK-İVK sıklığı matürite ile ters orantılıdır ve 32. gestasyonel hafta (GH) ve 1500 gramın altında doğan preterm bebeklerde sıktır. Güncel literatürde insidans, %20-25 olarak bildirilmektedir [2]. Yirmi altı GH'dan önce doğan çok küçük preterm grubunun ise yaklaşık %45'i GMK-İVK'dan etkilenmektedir [3, 4]. Son yıllarda gelişen yenidoğan ba-

kımıyla birlikte ileri evre İVK oranları azalma göstermiştir ve 32 GH'nın altındaki pretermelerde %5-10 aralığında bildirilmektedir [5-7]. Eşlik eden tek taraflı parankimal kanama %3-11 oranında görülürken, eşlik eden beyaz madde hasarında düşüş dikkati çekmektedir [7, 8].

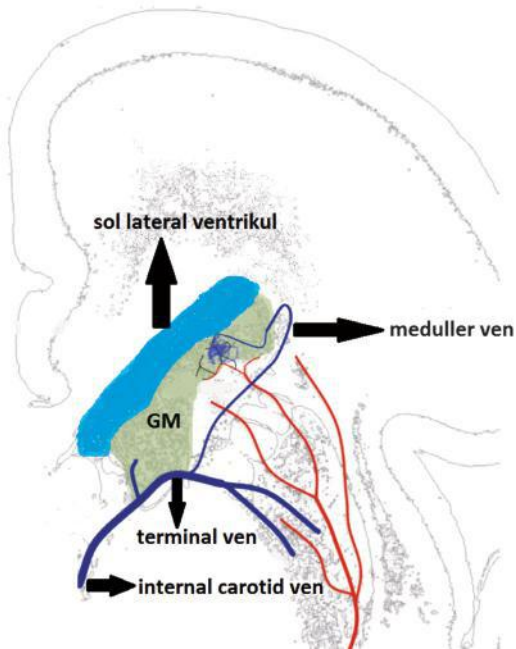
## 2. PATOGENEZ

### 2.1. Germinal Matriks

Germinal matriks (GM) fetal beyinde 8-36. GH'larda var olan, yoğun bir vasküler ağına sahip, ventriküllerin hemen altında Foramen Monro seviyesinde uzanan, spesifik bazı nöron ve glia hücrelerinin üretildiği, geçici, jelatinöz yapıda bir katmandır [9, 10]. Germinal matriks, intrauterin dönemde 15. haftadan sonra hızla genişlemeye başlayarak 23-26. haftalarda maksimum büyüklüğe ulaşır ve 36. haftada hemen hemen tümüyle geriler [9-12].

### 2.1.1. Germinal Matriks Kanlanması

Germinal matriks damarları arteriyol, venül ya da kapiller damar olarak sınıflandırılmayan, hipoksi ve venöz basınç artışında permeabilitesi artan özel damarlardır [2, 7, 13]. Germinal matriksin arteriyel kanı, anterior serebral arterin bir dalı olan Heubner Arteri ve lateral siriyat arterin terminal dalları ile gelirken, venöz kan subependimal venler ve derin beyaz madde içinden gelen medüller venler ile GM içinde birleşir ve terminal ven yoluyla venöz sisteme drene olur [7, 13-15].



**Şekil 1.** Germinal matriks ve kanlanmasının şematize edilmiş hali. GM: germinal matriks (15 numaralı kaynaktan Türkçe'ye uyarlanmıştır)

## 2.2. Vasküler Faktörler

GMK-İVK oluşumunda GM'deki damarların yoğunluğu, özel yapısı, şekli ve matürasyon süreci ile ilişkisi önemli rol oynamaktadır. Endotelyal sıkı bağlantılar, astrositlerin ayaklı örtüsü (end feet coverage), bazal lamina ve perisitler, GM damarlarının stabilitesinin önemli yapı taşlarıdır [9]. GM damarları, küçük damar stabilitesine katkıda bulunan perisitlerden fakirdir [16]. Endotelyal sıkı bağlantı (tight junction) proteinleri ve astrosit ayaklı örtüsünü oluşturan glial fibriller asidik proteinin (GFAP) gebelik haftası ilerledikçe artmasının, çok küçük preterm bebeklerde GM kanamasına zemin hazırlayabileceği düşünülmektedir [9, 17]. Beyin damarlarının ekstrasellüler matriksinde yer alan fibronektinin diğer beyin bölgelerine göre GM'de daha az olmasının da etiopatogeneizde etkili olabileceği düşünülmektedir [18].

Antenatal steroidlerin neovaskülarizasyonu azaltarak ve perisitlerin stabilitesini arttırarak, indometazinin de enflamasyonu ve beyin kanlanmasını azaltarak ve bazal lamina yapısını olgunlaştırarak GMK-İVK'yı azaltıcı etkileri gösterilmiştir [19]. Doğumdan sonra da bu immatür damar yapısında özellikle bazal membranın devamlılığındaki olgunlaşma hızlanarak devam etmektedir [7, 20].

Germinal matriks içindeki damarlar ve dar çaplı subependimal ven, beyindeki diğer venlere göre daha frajildir [13]. Subependimal venin yüksek oranda anatomik varyasyonları ve terminal parçasının darlığı gibi faktörler de GMK-İVK gelişimine katkıda bulunmaktadır [7, 21]. Germinal matriks venöz drenajındaki bu özel yapı, venöz konjesyona ve artmış serebral venöz basınca neden olarak GMK-İVK'nın oluşumuna katkıda bulunmaktadır [13].

Pretermelerde GMK-İVK'nın kaynağı, nöropatolojik çalışmalarda da gösterildiği üzere GM'in immatür damar yatağıdır [2, 7, 22]. Ortaya çıkan kanamalar, kolaylıkla ependimal tabakayı geçerek ventrikül içine ulaşabilir.

## 2.3. Serebral Kan Akımı Düzenlemesi

Serebral kan akımındaki ani dalgalanmalar GMK-İVK'ya neden olabilir. Pretermlerdeki serebral kan akımı otoregülasyonu termlere göre daha immatürdür ve bu durum sistemik kan basıncındaki dalgalanmalarda serebral kan akımının korunamadığı "pressure-passive" sirkülasyona ve sonuçta frajil damarların hasarlanmasına neden olur. Serebral kan akımında dalgalanmalara neden olan diğer faktörler; anemi, hiperkarbi, asidoz, hipoglisemi, asfiksi ve konvülsiyon, hızlı volüm ekspansiyonu ve ağırlı uyaranların neden olduğu ani kan basıncı yükselmeleridir [13, 22-

26]. Güncel retrospektif çalışmada, yaşamın ilk haftasında akut böbrek hasarı yaşayan veya postnatal 4. günde hala doğum ağırlığının üzerinde olan <30 GH pretermelerde GMK-İVK riski 4.6 kat (aOR 4.60, 95% CI 1.80–11.78), ileri evre İVK riski 3.0 kat (aOR 2.96, 95% CI 1.01–8.65) artmış olarak bulunmuştur [27].

## 2.4. Beyin Hasarı

GMK-İVK'ya bağlı olarak iki aşamalı beyin hasarı gelişmektedir; kanamaya bağlı gelişen primer beyin hasarı ve takiben gelişen enflamasyonun yaptığı beyaz cevher hasarı ile sonuçlanan sekonder beyin hasarı.

GMK-İVK'nın neden olduğu primer beyin hasarı, hemorajinin kitle etkisi, artmış intrakraniyal basınç ve BOS dolanım yollarının blokajı ile oluşmaktadır. Kanama sonrası oluşan ventrikülomegaliden ise, beyin-omurilik sıvısının (BOS) ventriküler sistemde dolanımının hemoraji ile engellenmesi (non-kommünikan tip) yanında araknoid cisimlerden (BOS) absorpsiyonunun bozulması (kommünikan tip) sorumludur [2, 28]. Ayrıca yakın zamanda, toll-like reseptör-4 ve nükleer faktör  $\kappa$ B aracılığıyla oluşan enflamasyon sonucunda koroid pleksus epitelinden BOS sentezinin arttığı da gösterilmiştir [29].

Sekonder beyin hasarı ise kanamaya bağlı inflamasyon neticesinde ortaya çıkmaktadır. Yapılan çalışmalarda kanamaya bağlı görülen, mikroglia ve astrosit aktivasyonunun, yıkılan kan bileşenlerinin (ekstrasellüler hemoglobin, hemosiderin, methemoglobin ve demir gibi) ve oluşan toksik maddelerin (bilirubin ve CO gibi), koagülasyon ürünlerinin (trombin, plasmin, fibrinojen ve trombositler gibi), sistemik inflamatuvar hücrelerinin infiltrasyonunun, ölümü gerçekleşen nöron ve glial hücreler ve pre-oligodendrositlerin matürasyonundaki ve üretimindeki duraklamanın, beyaz madde ve serebellum hasarıyla sonuçlandığı gösterilmiştir [28-35].

## 2.5. Kanama Zamanı

GMK-İVK genellikle yaşamın ilk günlerinde görülmekle birlikte, vakaların büyük çoğunluğu ilk 24 saat içerisinde ortaya çıkar [7]. Olguların %20-40 kadarında, kanamanın 3-5. günlerde ilerlediği görülebilir [2, 13] Kraniyal ultrasonografi (kUS) taraması ile günlere göre saptanan GMK-İVK sıklığı, postnatal **1. günde yaklaşık %50, 2. günde %25, 3.günde %15 ve  $\geq$ 4. günde %10'dur** [2]. Birinci gün meydana gelen kanamaların yaklaşık yarısı ilk 6 saatte olmaktadır. Geç dönemde ortaya çıkan GMK-İVK, genellikle enfeksiyon ve hemodinamiyi bozan olaylar ile ilişkilidir

[36, 37]. Nadir de olsa, atipik zamanlı kanamalarda kanama diyatezleri de akla gelmelidir [38].

## **2.6. Eşlik Eden Lezyonlar**

Nöropatolojik çalışmalar, GMK-İVK'nın nadiren izole bir lezyon olarak kaldığını göstermiştir. GMK-İVK'lı preterm bebeklerin otopsilerinde beyaz madde, pons ve hipokampus gibi beyin bölgelerinde nekrotik hasar tespit edilmiştir [7, 13]. GMK-İVK ayrıca, <28 GH pretermier için beyaz cevher hasarı gelişiminde bağımsız bir risk faktördür [7,13]. Serebellum kanamaları da sıklıkla tabloya eşlik eder [39, 40]. Serebellum kanamalarını ön fontanelden

yapılan kUS ile tanıyabilmek zor olup, mastoid fontanelden yapılan US ile kolaylıkla tanınabilmektedir. Ancak unutulmamalıdır ki mastoid pencereden yapılan ultrasonografik görüntülemeye dahi, kanamayı yakalayabilmek için kanamanın >4 mm büyüklükte olması gerekmektedir [41]. Serebellumda kanama ortaya çıkmadan, GMK-İVK'ya bağılı inflamasyon neticesinde de serebellar hipoplazi görülebilir ve bu duruma güncel literatürde "prematürenin serebellar hipoplazisi" ismi verilmektedir. Düşük evreli GMK-İVK olgularında bile görülebilen serebellar hipoplazi, serebellumun beyaz maddesi üzerine hemosiderinin olumsuz etkisinden kaynaklanmaktadır [35].

# 3. KLİNİK BULGULAR

---

Pretermlerde görülen GMK-İVK, 3 farklı klinik tabloya neden olabilir [13].

**Sessiz Tablo:** Bariz klinik bulgu vermeyen, sadece rutin kUS taramasında saptanan ve günümüzde ensık görülen klinik tablodur.

**Akut Tablo:** Rutin kraniyal US taramalarının yaygın olarak yapılmadığı dönemlerde en sık rastlanan kanama tipi iken, günümüzde azalma göstermiştir. Genellikle günler içerisinde kademeli olarak ilerler. Beslenme bozuklukları, solunum paterninde bozulma, letarji gibi bilinç düzeyi değişiklikleri ve anormal nörolojik muayene bulguları görülebilir.

**Katastrofik (Hızla İlerleyen) Tablo:** En az görülen ve saatler içinde hızla genel durumun bozulmasıyla ortaya çıkan bir tablodur. Bulguları hastanın kliniğinde ani kötüleşme, kan basıncında düşme, düzensiz solunum, hipoventilasyon ya da apne, metabolik asidoz, bilinç düzeyi değişiklikleri, hipotoni, deserebre postür, özellikle tonik formda nöbetler, fiks dilate pupiller gibi kraniyal sinir disfonksiyonları olarak sıralanabilir [5, 13] Bunun yanında gergin ve kabarık ön fontanel ve laboratuvar incelemelerinde hematokrit değerinde ani düşme ve uygunsuz antidiüretik hormon salgısı bulgularına rastlanabilir.

# 4. SINIFLAMA

GMK-İVK'nın sınıflandırması, kanamanın yayılımına (GM içinde sınırlı olup olmamasına ya da komşu ventriküler sisteme uzanıp uzanmamasına), beyaz maddenin tutulumuna (intraparenkimal olup olmamasına) ve/veya ventriküllerde dilatasyon olup olmamasına göre yapılır [13]. GMK-İVK tek taraflı, iki taraflı, her iki tarafta aynı evrede ya da farklı evrelerde olabilir [7, 13].

Papile sınıflaması [42], halen yaygın olarak kullanılmasına rağmen, günümüzde gerek akut dönem gerekse uzun dönem prognoz açısından ortak bir dil kullanabilmek için patofizyoloji zeminine dayanan, kraniyal kUS görüntüleri

baz alınarak Volpe [2] tarafından geliştirilmiş olan sınıflamanın kullanılması önerilmektedir (Tablo 1).

Önceleri kanamanın, GMK'nın beyaz madde içine yayılmasından kaynaklandığı düşünülen Papile sınıflamasına göre Evre IV kanama, günümüzde GMK-İVK'ya eşlik eden yetersiz venöz drenajın neden olduğu beyaz maddenin medüller venlerinin hemorajik infarktı (PVHi) olarak kabul edilmektedir [43]. Tüm kanama olgularında Evre I %40-50, Evre II %25, Evre III %20 ve periventriküler hemorajik infarkt (PVHi) %5-15 (%90 kadarı Evre III GMK-İVK ile birlikte) oranında görülür [2].

**Tablo 1.** Volpe'ye göre GMK-İVK Sınıflaması ve KUS Bulguları [2, 7, 13]

Evre	Parasagittal kraniyal ultrasonografi kesitindeki görünüm
Evre I	Germinal matriks kanaması (GMK) Bu kanama ventrikülün içine taşabilir ancak ventrikülün <%10'unu doldurur
Evre II	Ventrikül alanının %10-50'sini dolduran kanama
Evre III	Ventrikül alanının >%50'sini dolduran kanama (posthemorajik ventriküler dilatasyon eşlik edebilir)
Periventriküler hemorajik infarkt	Kanamanın olduğu tarafta parankimal kanama (herhangi bir evreye eşlik edebilir)

Not: Kanamanın ventrikül alanının ne kadarını doldurduğu parasagittal kraniyal ultrasonografi kesitlerine bakılarak değerlendirilir.

# 5. ÖNLEME

Germinal matriks kanaması ve intraventriküler kanamanın en önemli risk faktörü prematürite olduğundan, önlemenin en etkili yolu da prematüritenin önlenmesidir [3, 6, 44-48]. Bununla birlikte doğum öncesinde, doğum salonunda ve yenidoğan yoğun bakım ünitesinde uygulanabilecek belirli yaklaşımlar da GMK-İVK'nın önlenmesinde etkilidir.

## 5.1. Doğum Öncesi Yaklaşımlar

- **5.1.1. Antenatal Steroidler:** Prematüre doğum riski mevcut olan gebelere uygun endikasyonlarla antenatal steroid uygulamasının, GMK-İVK'yı önlemedeki rolü pek çok çalışmada gösterilmiştir [6, 7, 46, 49-51]. Bu konuda yakın tarihte yayınlanmış bir sistematik derlemede de antenatal steroid uygulaması ile GMK-İVK riskinde belirgin azalma gösterilmiştir (OR: 0.55, %95 GA: 0.40-0.76) [52]. Ancak, tekrarlayan steroid kürlerinin beyin gelişimi üzerindeki olumsuz etkisi ve GMK-İVK sıklığının azaltılmasında rolü olmadığına akılda tutulmasında fayda vardır [53-55].
- **5.1.2. Hastaneler Arası Nakil:** Üçüncü düzey yenidoğan yoğun bakım ünitesine sahip merkezlerin dışında doğan ve doğum sonrası nakledilen preterm bebeklerde, GMK-İVK sıklığında artış olduğunu gösteren çok sayıda çalışma bulunmaktadır [46, 51, 56-59]. GMK-İVK'nın, nakil nedeniyle değil de prematüriteye

bağlı diğer faktörler nedeniyle ortaya çıktığını gösteren çalışmalar bulunsa da 32. GH altında doğma riski yüksek olan pretermelerin anne karnında hastaneler arası nakli GMK-İVK'nın önlenmesinde önerilen etkili yöntemlerden biridir [51, 60, 61].

- **5.1.3. Koriyoamniyonitin Tedavi Edilmesi:** Klinik koriyoamniyonitin, prematüre bebeklerde GMK-İVK ile ilişkisini gösteren çok sayıda çalışma bulunmaktadır [56, 62-66]. Histolojik koriyoamniyonitin ise yakın tarihli geniş hasta serili bir çalışmada GMK-İVK sıklığında artışa neden olmadığı gösterilmiştir [67]. Güncel literatürde doğum öncesi klinik koriyoamniyonitin tespit ve tedavi edilmesi, GMK-İVK'nın önlenmesinde önerilen yöntemlerden birisidir [61, 63, 66].
- **5.1.4. Tokolitik Uygulaması:** Kurtarıcı tokolitik tedavisi, doğum eyleminin 48 saate kadar geciktirilmesini sağlayarak özellikle antenatal steroidlerin uygulanabilmesine ve gebelerin ileri düzey merkezlere nakline olanak sağlar [50]. Ancak bu sürecin sonrasında uygulanan idame tokolitiklerin neonatal morbiditeleri önlemede etkisi gösterilememiştir [68, 69]. EPIPAGE-II çalışmasının sonuçları, erken doğum tehdidi olan 24-31 gebelik haftasındaki kadınlara tokolitik tedavisi uygulaması ile ileri evre İVK'da azalma olduğunu göstermektedir [70].

## Öneriler

- *GMK-İVK'nin önlenmesinde en etkili yöntem, prematüritenin önlenmesidir (A1).*
- *Prematüre doğumun kaçınılmaz olduğu durumlarda, uygun endikasyonlarla antenatal steroid uygulaması, GMK-İVK'nın azaltılmasında etkinliği gösterilmiş en önemli yöntemlerden biridir (A1).*
- *Hastaneler arası nakli öngörülen 32 GH altındaki prematüre bebeklerin, üçüncü düzey yenidoğan yoğun bakım ünitelerine sahip hastanelere anne karnında nakli hedeflenmelidir (B1).*
- *Klinik koriyoamniyonitin antenatal dönemde teşhis ve tedavi edilmesi hedeflenmelidir (B1)*
- *Kurtarıcı tokolitik tedavisi, prematüre doğum sürecinin geciktirilmesini ve antenatal steroid kürünün tamamlanmasına olanak sağlayarak, GMK-İVK sıklığında azalma sağlayabilmektedir (B2).*

## 5.2. Doğum Salonu Yaklaşımları

- **5.2.1. Doğum Yöntemi:** Sezaryen doğumun, preterm bebeklerde GMK-İVK sıklığında azalma sağladığını gösterecek yeterli kanıt yoktur [71]. Yakın tarihli bazı çalışmalarda, 30-32 GH altındaki pretermelerde sezaryen doğumun GMK-İVK riskinde azalma sağladığı gösterilmiş olsa da bu konuda ileri çalışmalara ihtiyaç olduğu açıktır [6, 72]. Doğum yöntemi kararına dahil olan yenidoğan ve çocuk sağlığı ve hastalıkları uzmanları, anne ve bebek için tüm risk faktörlerini göz önünde bulundurmalı ve tek başına prematüriteyi bir sezaryen doğum endikasyonu olarak yorumlamamalıdır.
- **5.2.2. Gecikmiş Kord Klemplenmesi:** Kord klemplenmesinin en az 30-60 saniye süreyle geciktirilmesi, deprese doğmayan ve canlandırma gerektirmeyen prematürelere yaygın bir uygulamadır [73]. Bu konuyla ilgili yayınlanmış olan bir meta analizde, gecikmiş kord klemplenmesinin GMK-İVK'yı azaltmada etkili olduğu gösterilmiştir (aRR: 0.83, %95 GA: 0.70- 0.99). Ancak aynı meta-analizde, gecikmiş kord klemplenmesinin ileri evre kanamaları önlemede etkisi gösterilememiştir (aRR: 0.94, %95 GA: 0.63- 1.39) [74]. Yakın tarihli 1566 prematüre yenidoğanın dahil edildiği bir prospektif randomize kontrollü çalışmada da gecikmiş kord klemplenmesi ile ileri evre intraventriküler kanamada azalma gösterilememiştir [75].
- **5.2.3. Göbek Kordonu Sıvazlanması:** Deprese doğan ve doğum salonu canlandırması gerektiren prematürelere, gecikmiş kord klemplenmesine alternatif olarak ön plana çıkan göbek kordonu sıvazlanması yönteminin, GMK-İVK'yı azaltmada etkili olabileceğini gösteren yakın tarihli bir meta analiz bulunmaktadır [76]. Yedi randomize çalışmada toplam 501 hastanın incelendiği bu meta-analizde, göbek kordonu sıvazlanması yöntemi ile GMK-İVK'da azalma gösterilmiştir (RR: 0.62, %95 GA: 0.41- 0.93) [76]. Ancak 32 GH altındaki preterm bebeklerde göbek kordonu sıvazlanması yönteminin, gecikmiş kord klemplenmesi ile etkinliğinin karşılaştırıldığı prospektif randomize kontrollü bir çalışma, kordon sıvazlanması yapılan 27 GH altındaki bebeklerde ağır GMK-İVK sıklığında artış olması üzerine erken sonlandırılmıştır [77]. Bu konu ileri çalışmalarla aydınlatılana kadar ILCOR önerileri de göz önünde bulundurularak, özellikle 29 GH altındaki preterm bebeklerde beyin kan akımında ani dalgalanmalara neden olabilecek olan göbek kordonu sıvazlanması yöntemi rutin bir uygulama olarak önerilmemektedir [78].
- **5.3.4. Preterm Resüsitasyonunun Temel İlkelerine Dikkat Edilmesi:** Temel ilkemiz, preterm beynini düşük ve yüksek kan akımlarından korumak olduğu kadar, ani kan akımı dalgalanmalarından da korumaktır. Respiratuvar Distres Sendromu 2019 Avrupa Konsensus Raporu'nda da vurgulandığı üzere, doğum salonunda mümkün olduğu ölçüde preterm bebeklerin geçiş sürecinin desteklenmesi hedeflenmelidir [79]. Preterm bebeklerin canlandırması esnasında 5. dakikada hedef SPO<sub>2</sub> değeri olan %80-85'e ulaşmalarını sağlayacak oksijen desteği verilmeli ve bu hedef değerlerin altında seyredildiğinde GMK-İVK riskinde artış olduğu hatırd tutulmalıdır [41]. Canlandırma gerektiren preterm bebeklerde, Türk Neonatoloji Derneği "Doğum Salonu Yönetimi Rehberi" ilkelerine uyulmalı, gerekli işlemler "nazikçe" yapılmalı, canlandırma esnasında özellikle sarsılmalardan ve ağırlı uyaranlardan kaçınılmalıdır [80].
- **5.2.5. Beyin Kan Akımının Ani Dalgalanmalarının Önlenmesi:** Doğum salonunda hipotermiden, hipoksi ve hiperoksiden, hipokarbi ve hiperkarbiden ve çok sayıda entübasyon denemesinden kaçınılması ile çok

düşük doğum ağırlıklı preterm bebeklerde GMK-İVK'nın önlenilebileceğini gösteren çalışmalar bulunmaktadır.

Yukarıda sayılan tüm bu durumlar, preterm beyin akımında dalgalanmalara ve perfüzyon bozukluklarına neden olarak GMK-İVK sıklığını arttırabilmektedir. Ayrıca sıvı yüklemeleri, inotrop uygulamaları ve sodyum bikarbonat

infüzyonu ile de GMK-İVK sıklığında artış bildirilmektedir [46, 61, 81-85]. Doğum salonunda hipotansiyon ve hipertansiyondan kaçınılmalı, preterm bebeğin optimum doku perfüzyonu hedeflenmelidir. Bu konuda, Türk Neonatoloji Derneği'nin "Hemodinami ve Hipotansiyona Yaklaşım Rehberi" ilkelerine uyulmalıdır [86].

### Öneriler

- Prematüre doğumlarda, sezaryen doğumun GMK-İVK sıklığında azalmaya neden olduğunu gösterecek yeterli kanıt bulunmamaktadır. Anne ve bebek için tüm risk faktörleri göz önünde bulundurulmalı ve prematürite tek başına bir sezaryen doğum endikasyonu olarak yorumlanmamalıdır (C2).
- Deprese doğmayan ve doğum salonu canlandırması gerektirmeyen çok düşük doğum ağırlıklı preterm bebeklerde, kord klemplenmesinin 30-60 saniye süreyle geciktirilmesi hedeflenmelidir (A1).
- Göbek kordonu sıvazlanması işlemini, preterm bebeklerde önerecek yeterli kanıt bulunmamaktadır. Bu uygulama ileri çalışmalarla aydınlatılana kadar, özellikle 29. GH'nın altında doğan pretermelerde GMK-İVK sıklığında artışa neden olabileceğinden bu uygulamadan kaçınılmalıdır (A1).
- Doğum salonunda mümkün olduğu ölçüde geçiş sürecinin desteklenmesi, canlandırmaya tercih edilmelidir. Canlandırma gerektiren preterm bebeklerde, "nazikçe" canlandırma uygulanmalı, çok sayıda entübasyon denemesinden, sarsılmalarından ve ağırlı uyaranlardan kaçınılmalıdır (B1).
- Doğum salonunda hipotermiden, hipoksi ve hiperoksiden, hipokarbi ve hiperkarbiden, hipotansiyon ve hipertansiyondan kaçınılmalıdır (B1).
- Doğum salonunda endikasyon dışı sıvı yüklemelerinden ve özellikle sodyum bikarbonat infüzyonundan uzak durulmalıdır (C1).
- Gebelik yaşı <32 hafta olan bebeklerin postnatal ilk 5 dakika içerisinde,  $SPO_2 \geq 80\%$  ve kalp hızının >100/dakika'ya ulaşması sağlanmalıdır (C2).

### 5.3. Yenidoğan Yoğun Bakım Ünitesi Yaklaşımları

Yenidoğan yoğun bakım yatışları sırasında, preterm bebeklerin imkanlar ölçüsünde daha çok gözlenmesi ve elle müdahalelerin minimize edilmesi (minimum handling) prensibine sadık kalınmalıdır.

- **5.3.1. Beyin Kan Akımının Ani Dalgalanmalarının Önlenmesi:** Doğum salonunda hedeflediğimiz hipotermiden, hipoksi ve hiperoksiden, hipokarbi ve hiperkarbiden kaçınılması ilkesi, çok düşük doğum ağırlıklı preterm bebeklerde özellikle kanama için en riskli dönem olan postnatal ilk 72 saatte devam ettirilmelidir. Hipotansiyonun tanı ve tedavisi için salt sayıları baz almak yerine perfüzyonun yeterliliğini değerlendiren parametreleri (kapiller geri dönüş zamanı, kalp atım hızı, diürez, metabolik asidoz ve laktat düzeyleri gibi) yakın takipte tutmak önerilmektedir [46, 61, 81-83]. Beyin kan akımının monitorize ve optimize edilebilmesi amacıyla yenidoğan yoğun bakım ünitelerinde NIRS (near-infrared spectroscopy) yöntemi

günümüzde sıklıkla kullanılmaktadır [61, 87]. Ancak bu amaçla "rutin" NIRS kullanımını önerebilmek için, henüz yeterli düzeyde kanıt bulunmamaktadır ve çalışmalar devam etmektedir [88, 89].

- **5.3.2. Glukoz ve Sodyum Bozukluklarının Önlenmesi:** Hipoglisemi dönemi sonrası beyin kan akımında artış olduğu, hiperglisemi ve/veya hipernatremisinin de serum ozmolaritesini yükselterek kanama sıklığını arttırdığı bilindiğinden, glukoz ve sodyum metabolizmasına dikkat edilmeli ve normal aralıkta tutulması hedeflenmelidir [90-93]. Bu konuda, Türk Neonatoloji Derneği'nin Yenidoğanda Sıvı ve Elektrolit Dengesi Rehberi'ne uyulmalıdır [94].
- **5.3.3. Endikasyon Dışı Eritrosit Transfüzyonlarından Kaçınılması:** Aradaki nedensellik ilişkisi tam olarak aydınlatılamamış olsa da yaşamın ilk haftasında endikasyon dışı eritrosit transfüzyonlarından kaçınılması ile çok düşük doğum ağırlıklı preterm bebeklerde GMK-İVK sıklığında azalma olduğu gösterilmiştir [95].

- **5.3.4. Koagülasyon Parametrelerinin Düzeltilmesi:** Preterm bebeklerde bozuk koagülasyon parametrelerinin düzeltilmesi için rutin taze donmuş plazma gibi ajanların kullanılması yaygın bir uygulamadır [7]. Ancak bu konuda çalışmaların sonuçları çelişkilidir ve literatürde koagülasyon parametrelerinin rutin düzeltilmesini destekleyecek yeterli kanıt bulunmamaktadır [96-98]. Koagülasyon bozuklukları, endikasyonlar dahilinde tedavi edilmelidir. Akılda tutulması gereken bir diğer önemli nokta da bazal gangliyon gibi bölgelerde oluşan atipik kanamaların, kanama diyatezleri kadar, sino-venöz tromboz gibi trombotik olaylar ile de oluşabileceğidir [7].
- **5.3.5. Solunumsal Bozuklukların Yönetimi ve Sürfaktan Uygulaması:** Preterm bebeklerde mümkün olan her durumda non-invazif solunum desteği yöntemlerinin tercih edilmesi, ventilatördeki bebeklerin ventilatörle senkronizasyonunun sağlanması ve 27. GH'nın altındaki aşırı preterm bebeklerde daha az invazif sürfaktan uygulaması (LISA) yönteminin kullanılması ile GMK-İVK sıklığında azalma bildirilmektedir [99, 100]. LISA yöntemine 2019 yılı Respiratuvar Distres Sendromu Avrupa Konsensus Kılavuzu'nda da dikkat çekilmiş ve uygulayan hekimin tecrübeli olması durumunda, CPAP ile izlenmekte olan preterm bebeklerde bu yöntem ile sürfaktan uygulanması önerilmiştir [79]. Ancak literatürde LISA yönteminin

kullanılması ile GMK-İVK'nın azalması arasındaki nedensellik ilişkisini gösteren yeterli düzeyde kanıt bulunmamaktadır. Bu konu netliğe kavuşana kadar, Türk Neonatoloji Derneği'nin ilgili kılavuzuna uyulması önerilir [101].

- **5.3.6. Başa Nötral Pozisyon Verilmesi:** Yaşamın ilk 3 gününde başın bir yöne doğru dönmesi ile o taraf juguler venöz dönüşünde azalma olduğu ve bunun da GMK-İVK oluşumuna katkıda bulunabileceği gösterilmiştir [61, 102]. Ancak başın nötral pozisyonda tutulması yönteminin etkinliğini göstermek için literatürde henüz yeterli kanıt düzeyine ulaşılamamıştır [103]. Bununla birlikte, bu uygulamanın Avrupa ve Amerika'da neonatal nöroloji konusunda deneyimli ve düşük GMK-İVK sıklığına sahip merkezlerde küme bakımının (bundle care) bir parçası olduğunu belirtmekte fayda vardır. Hollanda'da bu konu üzerine yapılan çok merkezli bir çalışmada 30. GH'nın altında doğan preterm bebeklerde postnatal ilk 72 saatte küme bakımı uygulamaları olarak başa orta hatta nötral pozisyon verilmesi, küvözün baş kısmına yukarı doğru hafif eğim verilmesi, damariçi tedavilerin hızlı olarak uygulanmasının önlenmesi, tetkik amacıyla kan alınması işleminin nazik şekilde yapılması ve bez değişimi gibi bakımlar esnasında bacakların hızla yukarı kaldırılmasından kaçınılması ile GMK-İVK sıklığında azalma gösterilmiştir [104].

### Öneriler

- Doğum salonunda başlanılan, hipotermiden, hipoksi ve hiperoksiden, hipokarbi ve hiperkarbiden kaçınılması ilkesi, çok düşük doğum ağırlıklı preterm bebeklerde yenidoğan yoğun bakım yatışı sırasında da devam ettirilmelidir. Kan şekeri ve serum sodyum değerlerinin bozuklukları ve dalgalanmaları önlenmelidir (B1).
- Hipotansiyon ve hipertansiyondan kaçınılmalı ve optimum doku perfüzyonunu gösteren klinik parametrelere dikkat edilmelidir (B1). NIRS yöntemi bu amaçla yaygın olarak kullanılsa da, henüz "rutin" olarak kullanımını önerecek yeterli kanıt düzeyine ulaşılamamıştır (C2).
- Preterm bebeklerin yenidoğan yoğun bakım ünitesinde yatışları sırasında, endikasyon dışı eritrosit transfüzyonlarından kaçınılmalıdır (C1). Koagülasyon bozuklukları, endikasyonlar dahilinde tedavi edilmelidir (C2).
- Preterm bebeklerin solunumsal bozukluklarının yönetiminde, CPAP gibi non-invazif yöntemler öncelikle tercih edilmelidir (A1). Kullanılması gerektiğinde, daha az invazif sürfaktan uygulamaları tercih edilmelidir. Uygulayan hekimin tecrübeli olması durumunda, LISA yöntemi ile yapılabilir (B2).
- 32. GH'nın altındaki preterm bebeklerde yaşamın ilk 72 saati içerisinde mümkün olan en az sayıda bebeğe dokunulmalıdır. Ayrıca başın nötral pozisyonda tutulması ve küvözün baş kısmına yukarı doğru hafif eğim verilmesi, damariçi tedavilerin hızlı olarak uygulanmasının önlenmesi, tetkik amacıyla kan alınması işleminin yavaşça yapılması ve bakım esnasında bacakların hızla yukarı kaldırılmasından kaçınılması şeklindeki küme bakımı yöntemleri giderek yaygınlaşan uygulamalardır. Ancak literatürde bu yöntemlerin etkinliğini kesin olarak gösterecek yeterli kanıt düzeyine henüz ulaşılamamıştır (C2).

# 6. TEDAVİ

Günümüzde, GMK-İVK ortaya çıktıktan sonra ilerlemesini önlediği gösterilmiş herhangi bir tedavi şekli bulunmamaktadır. Bu nedenle, yukarıda saydığımız koruyucu yöntemler büyük önem taşımaktadır. GMK-İVK'nın tedavisi destek tedavi, komplikasyonların erken tespit ve tedavi edilmesi ve uzun dönemde nörogelişimsel problemlerin erken tanınması ve erken müdahale yöntemleriyle nöroplastisitenin desteklenmesi ilkelerine dayanmaktadır [2, 7, 48, 61].

Bu amaçla, doğum salonunda başlanılan ve yenidoğan yoğun bakım ünitesinde devam ettirilen hipotermiden, hipoksi ve hiperoksiden, hipokarbi ve hiperkarbiden, hipotansiyon ve hipertansiyondan, sıvı-elektrolit ve kan

gazı parametrelerinin dengesizliklerinden kaçınılması ilkesi, kanama tespit edildikten sonra da devam ettirilmelidir [46, 61, 81-83]. GMK-İVK'nın katabolik bir süreç olduğu akılda tutulmalı ve optimum nütrisyon devam ettirilerek, hipoglisemi gibi beyin üzerine olumsuz etkileri net olarak gösterilmiş ikincil komplikasyonlar önlenmelidir. Özellikle ağrı, objektif skorlamalarla tespit ve tedavi edilmelidir. Kanama sonrasında ortaya çıkabilecek klinik/elektrofizyolojik nöbetlerin de tedavi edilmesi önerilmektedir. Prematüre bebeklerde nöbetlerin tedavisi konusunda Amerika veya Avrupa'da bir uzlaşma raporu bulunmamaktadır. Türk Neonatoloji Derneği bu konuda önerilerini sunana kadar, her kurumun kendi protokollerini takip etmesi önerilmektedir.

## Öneriler

- *Kanama tespit edildikten sonra destek tedavi ilkelerine uyulmalıdır. Bu ilkeler hipotermiden, hipoksi ve hiperoksiden, hipokarbi ve hiperkarbiden, hipotansiyon ve hipertansiyondan, sıvı-elektrolit ve kan gazı parametrelerinin dengesizliklerinden kaçınılması, ağrının tespit ve tedavisi olarak özetlenebilir (C1).*
- *Nütrisyon optimize edilmeli ve hipoglisemi gibi ikincil komplikasyonlar önlenmelidir (C1).*
- *Ortaya çıkabilecek klinik/elektrofizyolojik nöbetlerin prematüre bebeklerde etkinliği ve güvenilirliği gösterilmiş anti-epileptiklerin preterm bebekler için adapte edilmiş dozlarıyla kontrol altına alınması önerilmektedir (C2).*

# 7. İZLEM VE NÖROGÖRÜNTÜLEME

Nörogörüntüleme, GMK-İVK'nın hem tanısı, hem de komplikasyonlarının takibi amacıyla önerilmektedir [105]. Gerek tanı, gerekse GMK-İVK'ya bağlı komplikasyonların takibinde iyonizan radyasyon içermesi nedeniyle bilgisayarlı tomografiden uzak durulmalıdır. Bu amaçla, yenidoğan yoğun bakım ünitelerinde kraniyal US yaygın olarak kullanılmaktadır. Kraniyal US, iyonizan radyasyon içermemesi, portatif gereçlerle yapılabilmesi, sedasyon gerektirmemesi, hasta başında kısa aralıklarla tekrar edilebilirliği, intraventriküler kanama ve komplikasyonlarını göstermedeki yüksek duyarlılığı ile GMK-İVK'nın tanısı ve komplikasyonlarının izleminde önerilen yöntemdir [1, 46, 104].

• **7.1. Kraniyal US Taramasının Zamanlaması:** Literatürde preterm bebeklerde farklı görüntüleme zamanlamalarının birbiriyle kıyaslandığı çalışma bulunmamaktadır. Ayrıca referans olarak alabileceğimiz Amerikan Pediatri Akademisi gibi köklü kuruluşların da bu konuda kılavuz veya önerisi bulunmamaktadır. Bu konuda Amerikan Nöroloji Akademisi'nin 2002 yılında yayınlamış olduğu öneriler de günümüzde ileri prematüre bebeklerde kanamanın gerek tespit gerekse komplikasyonlarının izleminde çok yetersiz kalmaktadır [7, 106].

Günümüzde, yenidoğanların takip ve tedavi edildiği özelleşmiş nörolojik yenidoğan ünitelerine sahip olan Amerika, Kanada ve Avrupa'daki sayılı merkezlerin de birbirinden çok farklı protokoller uygulamakta olduğunu görmekteyiz. Bu protokollerin bir kısmı çok sık aralıklarla tekrar gerektirdiğinden, ülkemiz şartlarında uygulanabilirliği çok gerçekçi değildir. Bu nedenle, günümüzde kanamanın ortaya çıkma zamanlamasını da göz önüne

olarak [107], mümkün olan imkanlar ölçüsünde aşağıda ayrıntılarıyla açıklanan protokole bağlı kalınmasının hem ideal bir izlem, hem de ilerleyen süreç içerisinde ülke verilerimizin ideal olarak toplanabilmesi açısından önemli olduğunu düşünmekteyiz. Kraniyal US izleminin yenidoğan uzmanları tarafından yapılması dünyada giderek yaygınlaşan bir uygulama olmakla birlikte, ülkemizde yasal olarak radyoloji veya pediatrik radyoloji uzmanları tarafından yapılabilmektedir.

## • 7.2. 28<sup>07</sup> Haftanın Altındaki Preterm Bebekler (Tablo 2):

- **7.2.1. İlk Tarama:** GMK- İVK riski yüksek olan bu grupta preterm bebeklerin yenidoğan yoğun bakım ünitesine yatırılması sonrasında kardiyo-respiratuvar olarak stabilize edilmesi, gerekli invazif girişimlerin tamamlanması, total parenteral nütrisyonun ve gerekli tüm medikal tedavinin başlanması sonrasında *mümkün ise doğumu takip eden ilk 24 saat içerisinde* yapılmalıdır. Bu tarama ile antenatal kanamalar ve doğum odasında resüsitasyon sırasında ortaya çıkan kanamalar tespit edilebilmektedir. Kanamanın zamanlaması da kraniyal US ile yapılabilmekte ve antenatal kanama ile resüsitasyon sırasında oluşan kanama ayırt edilebilmektedir. Bu taramanın bir önemli avantajı da hekime aile bilgilendirmeleri sırasında prognostik bilgiler sağlaması, tedavide ne kadar ileri gidileceğine karar vermede yol gösterici olmasıdır.

- **7.2.2. İkinci Tarama:** Preterm bebeklerde GMK-İVK çok büyük oranda postnatal ilk 72 saat içerisinde ortaya çıktığından, *ilk 72 saat tamamlandığında* ikinci bir tarama yapılmasını öneriyoruz.

- **7.2.3. Üçüncü Tarama:** Preterm bebeklerde GMK-İVK'nın en büyük boyutuna ulaşması ve komplikasyonlarının başlangıç zamanı üzerine yapılmış olan çalışmaların ışığında [107, 108], *postnatal 1. hafta tamamlandığında*, üçüncü bir tarama yapılmasını öneriyoruz.
- **7.2.4. Sonraki Taramalar:** *Postnatal 2. hafta tamamlandığında ve sonrasında postmenstrüel 34. haftaya ulaşana kadar 2 hafta aralıklarla* taramanın tekrar edilmesini öneriyoruz. Sonrasında ise, araya giren ağır bir hastalık olmaması durumunda (\*\*aşağıda açıklanmıştır), preterm bebeklerin *taburculuğu esnasında*, taburculuk hazırlığının bir parçası olarak işlem tekrarlanmalıdır.
- **7.2.5. \*Kanama Tespit Edilmesi Durumunda:** Herhangi bir zamanda GMK-İVK tespit edilmesi halinde, kanama ve sonrasında gelişebilecek posthemorajik ventriküler dilatasyon (PHVD) *stabilize olana kadar* kUS taramaları düşük evreli kanamalarda (Evre I ve Evre II) *haftada en az 1 kere*, ileri evreli kanamalarda (Evre III ve PVHi) *haftada en az 2 kere* tekrarlanmalıdır.
- **7.2.6. \*\*Araya Giren Hastalık Durumunda:** Klinik olarak stabil seyreden bir preterm bebekte araya giren sepsis, menenjit, hemodinamiyi bozan kardiy-respiratuar hastalıklar ve genel durumun bozulduğu sistemik hadiselerden sonra tarama amaçlı kraniyal US yapılması gerektiği akılda tutulmalıdır.
- **7.3. 28<sup>0/7</sup> – 31<sup>6/7</sup> Hafta Arasındaki Preterm Bebekler (Tablo 2):**
  - **7.3.1. İlk Tarama:** *Postnatal ilk 72 saatin bitiminde* ilk taramanın yapılmasını öneriyoruz.
  - **7.3.2. İkinci Tarama:** *Postnatal 1. haftanın bitiminde* tarama tekrarlanmalıdır.
  - **7.3.3. Sonraki Taramalar:** *Postnatal 2. hafta ve 4. hafta tamamlandığında* birer kere daha taramanın tekrar edilmesini öneriyoruz. Sonrasında ise, araya giren ağır bir hastalık (\*\*aşağıda açıklanmıştır) olmaması durumunda, preterm bebeklerin *taburculuğu esnasında*, taburculuk hazırlığının bir parçası olarak işlem tekrarlanmalıdır.
  - **7.3.4. \*Kanama Tespit Edilmesi Durumunda:** Herhangi bir zamanda GMK-İVK tespit edilmesi halinde, kanama ve sonrasında gelişebilecek PHVD stabilize olan kadar kUS taramaları düşük evreli kanamalarda (Evre I ve Evre II) *haftada en az 1 kere*, ileri evreli kanamalarda (Evre III ve PVHi) *haftada en az 2 kere* tekrarlanmalıdır.
  - **7.3.5. \*\*Araya Giren Hastalık Durumunda:** Klinik olarak stabil seyreden bir preterm bebekte araya giren sepsis, menenjit, hemodinamiyi bozan kardiy-respiratuar hastalıklardan sonra tarama amaçlı kraniyal US yapılması gerektiği akılda tutulmalıdır.
- **7.4. 32<sup>0/7</sup> Haftanın Üzerindeki Bebekler:** Bu grupta yer alan bebekler için kanama riski çok düşük olduğundan ve literatürde rutin kUS taramasını öneren yeterli veri bulunmadığından dolayı, kanama açısından risk faktörü bulunan acil sezaryen gerektiren antenatal hadise, doğum odası canlandırması gerekliliği, genel durumda ani kötüleşme, fırtınalı bir postnatal dönem, hemodinamiyi bozan ve sıvı yüklemesi veya inotrop uygulaması gerektiren kardiy-respiratuar hadiselerin oluşması ve sepsis varlığında mümkün olan en erken zamanda kraniyal US taraması yapılmalı ve eğer kanama tespit edilirse kanama stabilize olana kadar düşük evreli kanamalarda (Evre I ve Evre II) *haftada en az 1 kere*, ileri evreli kanamalarda (Evre III ve PVHi) *haftada en az 2 kere* tekrarlanmalıdır.

**Tablo 2.** Preterm Bebeklerde KUS Tarama Protokolü (D2).

Gestasyon Haftası	İlk 24 saat içinde	72. saatin bitiminde	1. haftanın bitiminde	2. haftanın bitiminde	4. haftanın bitiminde	Sonraki takipler
<28 <sup>0/7</sup>	+	+	+	+	+	34 haftaya ulaşana kadar 2 hafta aralıklarla ve taburculukta
28 <sup>0/7</sup> - 31 <sup>6/7</sup>	-	+	+	+	+	Taburculukta

\*Herhangi bir zamanda GMK-İVK tespit edilmesi halinde, kanama ve sonrasında gelişebilecek PHVD stabilize olan kadar KUS taramaları düşük evreli kanamalarda (Evre I ve Evre II) haftada en az 1 kere, ileri evreli kanamalarda (Evre III ve PVHI) haftada en az 2 kere tekrarlanmalıdır.

\*\*Araya giren sepsis, menenjit, ağır respiratuar bozukluklar, konjestif kalp yetmezliği gibi hemodinamik bozukluğa neden olabilecek hastalık durumunda, KUS tekrarlanmalıdır.

\*\*\* >32<sup>0/7</sup> haftanın üzerindeki preterm grubunda, herhangi bir risk faktörünün varlığında veya sepsis, menenjit, ağır respiratuar bozukluklar, konjestif kalp yetmezliği gibi hemodinamik bozukluğa neden olabilecek hastalık durumunda KUS taraması yapılmalıdır.

#### • 7.5. Kraniyal US İşlemine Doppler Ölçümlerinin Eklenmesi:

Doppler US ile anterior veya orta serebral arterden akım hızı ölçümlerinin yapılması, özellikle de rezistif indeks ([maksimum sistolik akım hızı – diyastol sonu akım hızı]/maksimum sistolik akım hızı) ölçümü, PHVD gelişmesi durumunda beyin hemodinamisi ile ilgili çok değerli bilgiler sağlayabilir [109, 110]. Rezistif indeksin +2 standart sapma (SS)'nin üzerinde artmış olması (genellikle kabul gören değer: > 0.80) ventriküler dilatasyona bağlı diyastolik akım kaybının, dolayısıyla beyin perfüzyonunda ciddi bozulmanın göstergesidir [109, 110]. Ancak literatürde, Doppler US rutin olarak yapılmasını önerecek yeterli kanıt düzeyine henüz ulaşılmamıştır.

#### • 7.6. Mastoid Fontanelden Serebellumun Rutin Olarak Değerlendirilmesi:

Günümüzde serebellumun sadece bir denge organı değil, kognitif, motor koordinasyon, davranışsal ve dil-konuşma becerisinin koordinasyonu gibi pek çok önemli rolünün de olduğu bilinmektedir. 32. GH'nın altındaki pretermelerde serebellar hemorajinin GMK-İVK' ya eşlik etme sıklığının %2,2 ile 19 arasında değiştiği ve izole serebellar hemorajinin de yaklaşık %2,5 dolaylarında tespit edildiği rapor edilmiş

ve yapılan çalışmalarda serebellar hemorajinin uzun dönem prognoz üzerine olumsuz etkileri gösterilmiştir [111, 112]. Ancak ön fontanelden yapılan KUS taramaları, ultrasonografi probuna en uzak alanda bulunan serebellar hemorajilerin tespitinde yetersiz kalmaktadır. Bu nedenle günümüzde, rutin taramanın bir parçası olarak mastoid fontanelden görüntüleme yapılması yaygın bir uygulamadır. Özellikle, ön fontanelden yapılan taramada herhangi bir evrede kanama tespit edilen vakalarda mastoid kemik üzerinden serebellum da değerlendirilmelidir. Bununla birlikte, 4 mm'nin altındaki kanamaların, yalnızca beyin manyetik rezonans (MR) görüntülemesi ile ortaya konulabileceğini hatırlatmakta fayda vardır.

#### • 7.7. İzlemede Beyin Manyetik Rezonans Görüntülemesinin Yeri:

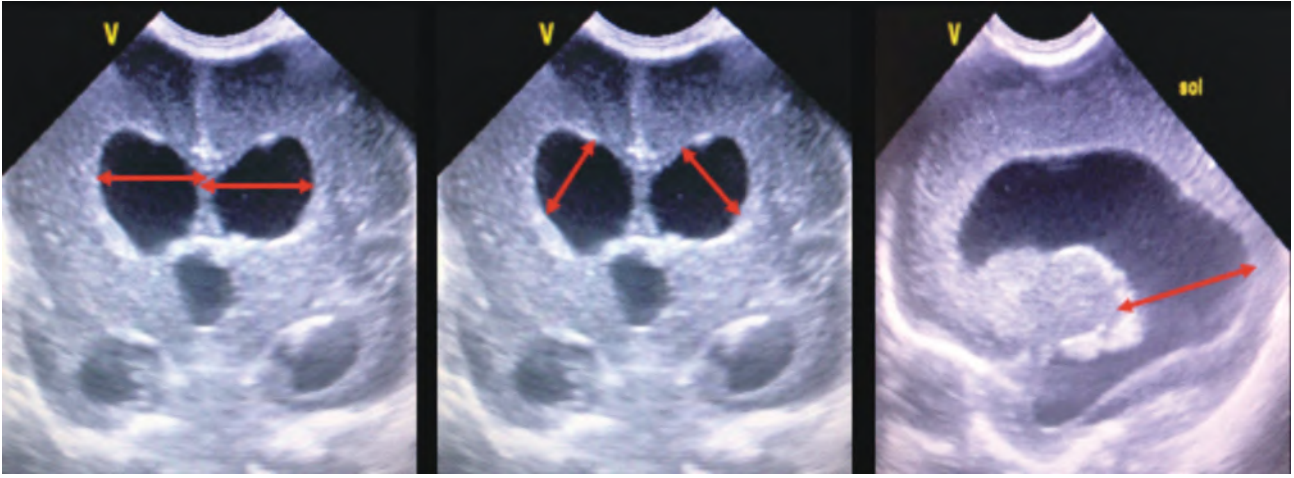
Günümüzde uzun dönem prognozu belirlemedeki üstünlüğü nedeniyle postmenstrüel 38-42 haftaya ulaşan preterm bebeklere beyin MR görüntülemesi yaygın bir uygulamadır. Ancak literatürde henüz GMK-İVK gelişen preterm bebeklerin terme ulaştıklarında rutin olarak beyin MR görüntülemesi ile değerlendirilmesini önerecek yeterli kanıt bulunmamaktadır [113, 114].

# 8. POSTHEMORAJİK VENTRİKÜLER DİLATASYON

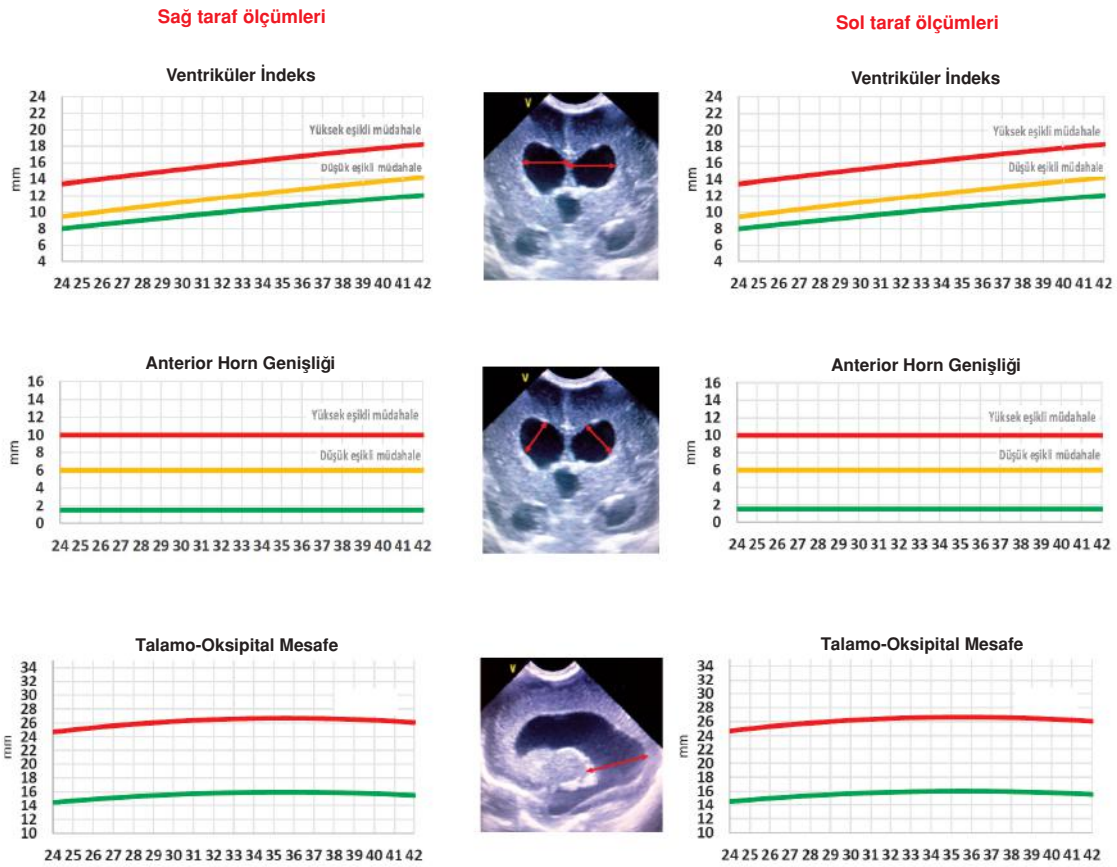
Posthemorajik ventriküler dilatasyon (PHVD), GMK-İVK'nın akut dönemde en önemli komplikasyonu olup, mortalite ve nörogelişimsel morbiditelerle yakın ilişkilidir [48, 108, 115]. Sıklıkla Evre III GMK-İVK'ya eşlik etmekle birlikte, Volpe sınıflamasına göre nadiren de olsa düşük evreli kanamalara da eşlik edebileceği akılda tutulmalıdır [5]. PHVD'nin ortaya çıkması kanamayı takip eden 1-2 haftalık süreç içerisinde olmasına rağmen, baş çevresinde artış (genel kabul gören üst sınır: 2 cm/hafta), gergin ön fontanel, kafa kemikleri arasındaki sütürlerde ayrılma, gözlerde batan güneş manzarası, bradikardi, apne, solunum ve beslenme bozukluklarının gelişmesi geç dönemde (sıklıkla kanama sonrası 3-4. hafta) ortaya çıkar ve bu dönemden sonra PHVD, hidrosefali olarak adlandırılır [108].

Bu süre içerisinde periventriküler beyaz cevher üzerindeki kompresyona bağlı hücresel hasarın ortaya çıktığını ve inflamatuvar süreçlere bağlı olarak bazal gangliyonlarda ve serebellumda volüm kaybı oluştuğunu gösteren çalışmalar bulunmaktadır [115, 116]. Bu nedenle, PHVD'e müdahalede bulunmak için yukarıda sayılan klinik bulguların ortaya çıkmasını beklemek, daha fazla nörolojik hasarın ortaya çıkmasına neden olacaktır. Ancak müdahalelerin zamanlaması, yenidoğan nörolojisinin en tartışmalı konularından biridir [2, 7].

- **8.1. Ölçüm Noktaları:** PHVD'nin objektif olarak ölçülebilmesi amacıyla sonografik bir takım ölçüm noktaları tanımlanmıştır [117-121]. Aşağıdaki şekilde bu ölçüm noktaları tarif edilmektedir (Şekil 2).



**Şekil 2.** Soldaki şekilde ventriküler indekslerin ölçümü gösterilmiştir. Ventriküler indeks, 3. ventrikülün görüldüğü koronal kesitte ventriküllerin en lateral kısmı ile interhemisferik fissür arasındaki mesafedir. Bu mesafe, sağ ve sol lateral ventrikül için ayrı ayrı ölçülür. Ortadaki şekilde anterior horn genişliği ölçümü gösterilmiştir. Anterior horn genişliği, 3. ventrikülün görüldüğü koronal kesitte ventrikül duvarları arasındaki en geniş mesafedir ve her iki lateral ventrikül için ayrı ayrı ölçülür. Sağdaki şekilde talamo-oksipital mesafe ölçümü gösterilmiştir. Lateral ventrikülün sagittal kesitte tümüyle görüldüğü kesitte, talamusun ve lateral ventrikülün en uzak posterior noktaları arasında ölçülür. Diğer ölçümlerde olduğu gibi, sağda ve solda ayrı ayrı ölçülmesi gerekmektedir.



**Şekil 3.** Ventrikül boyutlarının takibi için hazırlanmış olduğumuz çizelgede, postmenstrüel haftalara göre yukarıdan aşağıya doğru sırasıyla ventriküler indeks, anterior horn genişliği ve talamo-oksipital mesafe ölçümü görülmektedir. Müdahalelerin zamanlamaları, ilerleyen bölümlerde ayrıntılarıyla anlatılmıştır. (122 no'lu kaynaktan Türkçe'leştirilerek uyarlanmıştır.)

- **8.2. Takip Çizelgeleri:** Yukarıda bahsi geçen ölçümler yapıldıktan sonra, ventrikül indeksleri sağ ve sol lateral ventrikül için ayrı ayrı çizelgeye yerleştirilmelidir (bakınız Şekil 3) [117]. Levene tarafından oluşturulan bu eğriler günümüzde en yaygın olarak kullanılan eğriler olmasına rağmen, postmenstrüel 27 haftanın altındaki preterm bebekleri içermemektedir [119-121]. Bu nedenle, 27 gebelik haftasının altındaki bebekler için Boyle M [120] veya Brouwer AJ [121] tarafından tanımlanan eğriler de kullanılabilir. Aynı şekilde anterior horn genişliği için de Davies MW [118] ve ark. tarafından tanımlanan eğriler bulunmasına rağmen, pratik olarak 6 mm'nin üzerinde orta derecede, 10 mm'nin üzerindeyse ileri derecede ventriküler dilatasyon olduğu kabul edilmelidir [108]. Benzer şekilde talamo-okspital mesafe için de eğriler mevcuttur, ancak genel olarak yaklaşık 25 mm normalin üst sınırı olarak kabul görmektedir [118]. Kolaylık sağlaması açısından aşağıda hazırladığımız çizelgeler takip amacıyla kullanılabilir (Şekil 3).

Bununla birlikte, preterm bebeklerde beyin hasarı sonucu gelişen beyin atrofisine bağlı olarak ortaya çıkan (ex-vacuo) ventriküler dilatasyonda, ventrikül duvarlarının düzensiz genişlediği ve beraberinde ekstraserebral BOS mesafelerinde de genişleme olduğu ayırım için akılda tutulmalıdır.

- **8.3. PHVD'nin Önlenmesi:** PHVD gelişme riski olan ileri evre kanamalı preterm bebeklerde, literatürde PHVD gelişmesini önlediği gösterilmiş bir yaklaşım bulunmamaktadır. PHVD gelişimini önleme amacıyla yapılacak lomber ponkiyon (LP) girişimlerinin mortalite, ventrikülo-peritoneal şanta (VP-şant) gidiş ve uzun dönem nörogelişimsel bozukluklar üzerinde etkili olmadığını gösteren meta-analiz düzeyinde çalışmalar mevcuttur [123, 124].
- **8.4. PHVD'nin Yönetimi:** Kanama sonrası kUS taraması ile PHVD'nin ortaya çıktığı gösterildikten sonra uygun şekilde yönetilen vakalarda gerek mortalite, gerekse de uzun dönem nörogelişimsel morbiditelerde azalma sağlanabilir. Bu amaçla, ventriküler tap ile ön fontanelden girilerek BOS'un boşaltılması işlemi, beyaz cevherde kistik ensefalomalaziye sebep olması nedeniyle önerilmemektedir [123]. Fibrinolitik ajanların ventrikül içine uygulanması fikri bir dönem popüler olmuş, ancak yapılan ilk çalışmalarda etkisiz olduğu, sonraki çalışmalarda da sekonder kanamada artışa neden olduğu ortaya konulmuştur [125, 126]. Bahsi geçen bu çalışmaların 2 ve 10 yaş nörogelişimsel sonuçları olumlu olmakla birlikte, bu yöntem çok invazif olması, özel deneyim ve ekipman

gerektirmesi ve sekonder kanamalarda artış riski nedeniyle rutin olarak önerilmemektedir [127, 128].

- **8.5. Yakın Klinik İzlem:** PHVD gelişen preterm bebeklerde, klinik parametreler yakın takibe alınmalıdır. Her ne kadar intrakraniyal basınç artışı bulguları haftalar içerisinde ortaya çıksa da bu bebekler yakın baş çevresi takibine alınmalı (genel kabul gören üst sınır: 2 cm/hafta), ön fontanel gerginliği ve kafa kemiklerinin sütürleri arasında ayrılma olup olmadığı günlük değerlendirilmeli, batan güneş manzarasının varlığı, ortaya çıkabilecek apne veya solunum düzensizlikleri açısından dikkatli olunmalı, dirençli bradikardi görülebileceği hatırlanmalı ve beslenme intoleransı açısından yakın izlenmelidir [2, 7].
- **8.6. Yakın Kraniyal US İzlemi:** PHVD ortaya çıktıktan sonra yakın kraniyal US takibi önerilmektedir. Bu taramanın sıklığı üzerine literatürde görüş birliği bulunmamasıyla birlikte, genel görüş yukarıda da belirtilen şekilde ileri evre kanamalarda haftada en az 2 kere takip yapılması yönündedir [2]. Bu taramalar PHVD stabil olana kadar devam ettirilmeli ve böyle bebeklerin postmenstrüel 34. haftaya ulaşana kadar kUS takiplerine devam edilmelidir [122].
- **8.7. Medikal Tedavi Ajanları:** Furosemid ve asetazolamid gibi ajanların etkinlik ve güvenilirliği ortaya konulamamış, VP-şanta gidiş ve mortaliteyi azaltmada etkilerinin olmadığı gösterilmiştir. Ayrıca furosemid kullanılan hasta grubunda daha düşük motor nörogelişimsel skorlar tespit edilmiştir [129, 130]. Bu iki ajanın kullanımı kesin olarak önerilmemektedir [131].
- **8.8. İntraventriküler Fibrinolitik Tedavi:** PHVD'nin önlenmesi başlığı altında da belirtildiği üzere, bu yöntem sekonder kanamalarda artışa neden olabilmekte, özel deneyim ve ekipman gerektirmekte ve çok invazif bir işlem olması nedeniyle önerilebilmesi için ileri çalışmalara ihtiyaç duyulmaktadır. Ayrıca, bu uygulamanın değerlendirildiği DRIFT [126, 127, 131] çalışması ile seri LP'nin uygulandığı ELVIS [107, 108, 116] çalışmasının 2 yaş nörogelişimsel sonuçları karşılaştırıldığında, DRIFT çalışmasında daha geniş ventrikül boyutları ve daha fazla sayıda nörogelişimsel morbidite ve daha düşük nörogelişimsel skorlar olduğu ortaya konulmuştur [132].
- **8.9. Seri Lomber Ponksiyon Uygulaması:** Literatürde PHVD gelişmeye başladıktan sonra ventrikül içindeki hemorajik BOS'un kontrollü bir şekilde seri lomber ponksiyonlarla uzaklaştırılmasının, BOS içindeki kanın hücresel elemanlarının ve inflamatuvar mediatörlerin

uzaklaşmasını sağladığı, periventriküler beyaz cevher üzerindeki kompresyonu azalttığı, tıkalı olan ventriküller arası kanalların açılmasını sağladığı, araknoid villüslerin üzerinde hemorajinin neden olduğu inflamasyonu azaltarak BOS'un yeniden emilebilmesini sağladığı gösterilmiştir. Seri LP zamanlaması üç şekilde yapılabilir:

- **8.9.a. Düşük Eşikli Başlangıç (Tablo 3):** Bilateral ventrikül indeksleri 97. persentili (+2 SS eğrisidir) ve anterior horn genişliği 6 mm'yi ve/veya talamo-oksipital mesafe 25 mm'yi geçtiğinde başlanır.
- **8.9.b. Yüksek Eşikli Başlangıç (Tablo 3):** Bilateral ventrikül indeksleri 97. persentilin 4 mm üzerine çıktığında (+3 SS eğrisidir) ve anterior horn genişliği 10 mm'yi geçtiğinde başlanır.
- **8.9.c. Intrakraniyal Basınç Artışı Bulguları Ortaya Çıktığında:** Baş çevresinde hızlı artış (genel kabul gören üst sınır: 2 cm/hafta), gergin ön fontanel, kafa sütürlerinde ayrılma, gözlerde batan güneş manzarası, bradikardi, apne, solunumsal bozukluklar ve nörolojik kaynaklı olduğu düşünülen beslenme problemleri ortaya çıktığında başlanır.

Literatürde, yukarıda sayılan üç yaklaşımdan hangisinin üstün olduğu üzerine henüz görüş birliği yoktur. Ancak düşük eşikli başlangıç ile daha az VP-şanta gidiş [133, 134], beyin MR'da beyin parankiminde daha az hasar [114], daha düşük ventrikül/beyin parankim oranları [116], daha düşük ventrikül volümleri [116] ve VP-şanta giden hasta grubunda gitmeyen hastalara benzer nörogelişimsel skorlar [133] olduğu gösterilmiştir. Bu olumlu farklar, özellikle düşük eşikli başlangıç uygulamasının, intrakraniyal basınç bulguları ortaya çıktıktan sonra müdahil olunan hastalarla kıyaslandığı çalışmalarda aşikardır. Düşük ve yüksek eşikli başlangıcı karşılaştıran tek çalışma olan, prospektif çok merkezli randomize kontrollü **ELVIS çalışmasının sonuçları** ise şu şekilde özetlenebilir:

- Düşük ve yüksek eşikli müdahale gruplarında, VP-şanta gidiş oranları arasında istatistiksel olarak anlamlı fark yoktur [108].
- Düşük ve yüksek eşikli müdahale grupları arasında, VP-şanta gidiş/mortalite kompozit sonuçları arasında anlamlı fark yoktur [108].
- Düşük eşikli müdahale grubunda yüksek eşikli müdahale grubuna göre, anlamlı sayıda fazla LP işlemi ve rezervuar girişimi ortaya çıkmaktadır [108].
- Düşük eşikli müdahale grubunda, beyin gri cevher ve beyaz cevher dokularında anlamlı oranda daha az hasar (Kidokoro Skorlaması ile) ortaya çıkmaktadır [116].
- Düşük eşikli müdahale grubunda, ventrikül/beyin pa-

rankimi oranı (Kulkarni İndeksi) daha düşüktür, diğer bir deyişle ventriküller daha küçük kalmakta ve çevre beyin parankimine daha az baskı uygulamaktadır [116].

- Düşük eşikli müdahale grubunda, ventrikül volümleri (altın standart yöntem olan otomatik volüm analizi ile) anlamlı oranda daha düşüktür [116].
- Düşük eşikli müdahale grubunda, VP-şanta giden hastalarda 2 yaş nörogelişimsel skorları (Bayley Testi II/III) VP-şant gerektirmeyen hastalardan farksız iken, yüksek eşikli müdahale grubunda VP-şanta giden hastalarda gitmeyenlere kıyasla kognitif ve motor skorlar anlamlı olarak düşüktür [132].
- Düşük eşikli müdahale grubunda, ölüm / serebral palsi / kognitif veya motor skorun <-2 SS altında olması oranı %35 iken, bu oran yüksek eşikli müdahale grubunda %51 olarak bulunmuştur. Gestasyon haftası ve kanamanın şiddetine göre sonuçlar kontrol edildiğinde, düşük eşikli müdahale grubunda olmak ölüm / serebral palsi / kognitif veya motor skorun <-2 SS altında olması oranını anlamlı olarak azaltmaktadır (aOR: 0.24, %95 güven aralığı: 0.07-0.87, p=0.03) [132].

Bütün bu verilerin ışığında, seri lomber ponksiyonlara başlamak için düşük eşikli müdahale (=erken müdahale) yaklaşımını benimsemek, hastaların daha fazla girişime maruz kalmasına neden olmakla birlikte, beyin dokularında daha az hasar ve ventrikül volümlerinin daha düşük kalmasını sağlayarak ölüm / serebral palsi / ağır nörogelişimsel gerilik riskini düşürmektedir. Bu olumlu nörolojik sonuçlar, daha fazla invazif girişim ihtiyacını rasyonelize ediyor gibi görünmektedir. ELVIS çalışmalarının ışığında hazırlanan yeni bir uluslararası kılavuzda da düşük eşikli yaklaşıma diğer bir deyişle erken müdahaleye ait bu olumlu etkiler ön plana çıkarılmıştır [122]. Bu konuda çalışmalar artıp, meta-analiz ve sistematik derleme sonuçlarıyla bu yaklaşım rutin öneri haline gelene kadar, Türk Neonatoloji Derneği olarak bebeğin genel durumu, uzun dönemde nörogelişimsel gerilik riski ve yaşam beklentisi göz önünde bulundurularak düşük eşikli yaklaşımın tercih edilmesini öneriyoruz. Yine yukarıda sayılan nedenlere bağlı olarak, intrakraniyal basınç artışı bulgularının ortaya çıkmasına kadar müdahalelerin geciktirilmesi yaklaşımı terk edilmelidir (Şekil 4).

Yukarıda belirtilen LP işlemlerinin sonrasında uygulanabilecek rezervuar, ventrikülo-subgaleal şant veya eksternal ventriküler drenaj sistemlerinin VP-şanta gidişi azaltmada birbirine üstünlüğü gösterilememiştir [135]. Ancak, ventrikülo-subgaleal şant uygulaması ile günlük boşaltma gerekliliğinde azalma söz konusudur [130]. Beyin cerrahinin tecrübesine göre bu yöntemlerden herhangi biri tercih edilebilir (Şekil 4).

**Tablo 3.** Düşük ve Yüksek Eşikli Yaklaşımın Esaslarının Özet Tablosu (B1).

Düşük Eşikli Müdahale Yaklaşımı	Yüksek Eşikli Müdahale Yaklaşımı
<p><b>Tarama:</b> GMK-İVK'nin ventriküler dilatasyona ilerlediği tespit edildikten sonra haftada en az iki kere kUS takibine alınır.</p>	<p><b>Tarama:</b> GMK-İVK'nin ventriküler dilatasyona ilerlediği tespit edildikten sonra haftada en az iki kere kUS takibine alınır.</p>
<p><b>Aile Bilgilendirmesi:</b> Bilateral ventrikül indeksleri 97. persentili <u>ve</u> anterior horn genişliği 6 mm'yi <u>ve/veya</u> talamo-okspital mesafe 25 mm'yi geçtiğinde aile ile görüşülerek yaklaşım planı belirlenir.</p>	<p><b>Aile Bilgilendirmesi:</b> Bilateral ventrikül indeksleri 97. persentilin 4 mm üzerine çıktığında <u>ve</u> anterior horn genişliği 10 mm'yi <u>ve/veya</u> talamo-okspital mesafe 25 mm'yi geçtiğinde aile ile görüşülerek yaklaşım planı belirlenir.</p>
<p><b>İlk Lomber Ponksiyon:</b> Yukarıdaki şartları sağlayan bebeğin, bir sonraki ölçümlerde ventrikül boyutlarında ilerleme (Şekil 2'deki sarı eğriden kırmızı eğriye doğru ilerleme) olması durumunda ilk LP yapılır (10 mL/kg).</p>	<p><b>İlk Lomber Ponksiyon:</b> Eğer hekim-aile görüşmesinde bu yaklaşım benimsenirse, ilk LP hemen yapılır. LP volümü 10 mL/kg'dır.</p>
<p><b>Sonraki Lomber Ponksiyonlar:</b> 24-48 saat sonra yapılan kUS'de ventrikül boyutlarında ilerleme mevcutsa 2. LP, 24-48 saat sonra ilerleme devam ediyorsa 3. LP işlemi yapılır.</p>	<p><b>Sonraki Lomber Ponksiyonlar:</b> 24-48 saat sonra yapılan kUS'de ventrikül boyutlarında ilerleme mevcutsa 2. LP, 24-48 saat sonra ilerleme devam ediyorsa 3. LP yapılır.</p>
<p><b>Hedef:</b> Bilateral ventrikül indekslerinin 97. persentilin <u>ve</u> anterior horn genişliğinin 6 mm'nin <u>ve</u> talamo-okspital mesafenin 25 mm'nin altında seyretmesi.</p>	<p><b>Hedef:</b> Bilateral ventrikül indekslerinin 97. persentilin <u>ve</u> anterior horn genişliğinin 6 mm'nin <u>ve</u> talamo-okspital mesafenin 25 mm'nin altında seyretmesi.</p>
<p><b>Maksimum Lomber Ponksiyon Hedefi:</b> 3 kere</p>	<p><b>Maksimum Lomber Ponksiyon Hedefi:</b> 3 kere</p>
<p><b>Sonraki Girişimler:</b> Toplam 3 kere LP işlemi yapıldıktan sonra halen ventriküller genişlemeye devam ediyorsa, beyin cerrahisi ile görüşülerek rezervuar veya ventrikülo-subgaleal şant veya eksternal ventriküler drenaj uygulamasına geçilir.</p>	<p><b>Sonraki Girişimler:</b> Toplam 3 kere LP işlemi yapıldıktan sonra halen ventriküller gelişmeye devam ediyorsa, beyin cerrahisi ile görüşülerek rezervuar veya ventrikülo-subgaleal şant veya eksternal ventriküler drenaj uygulamasına geçilir.</p>

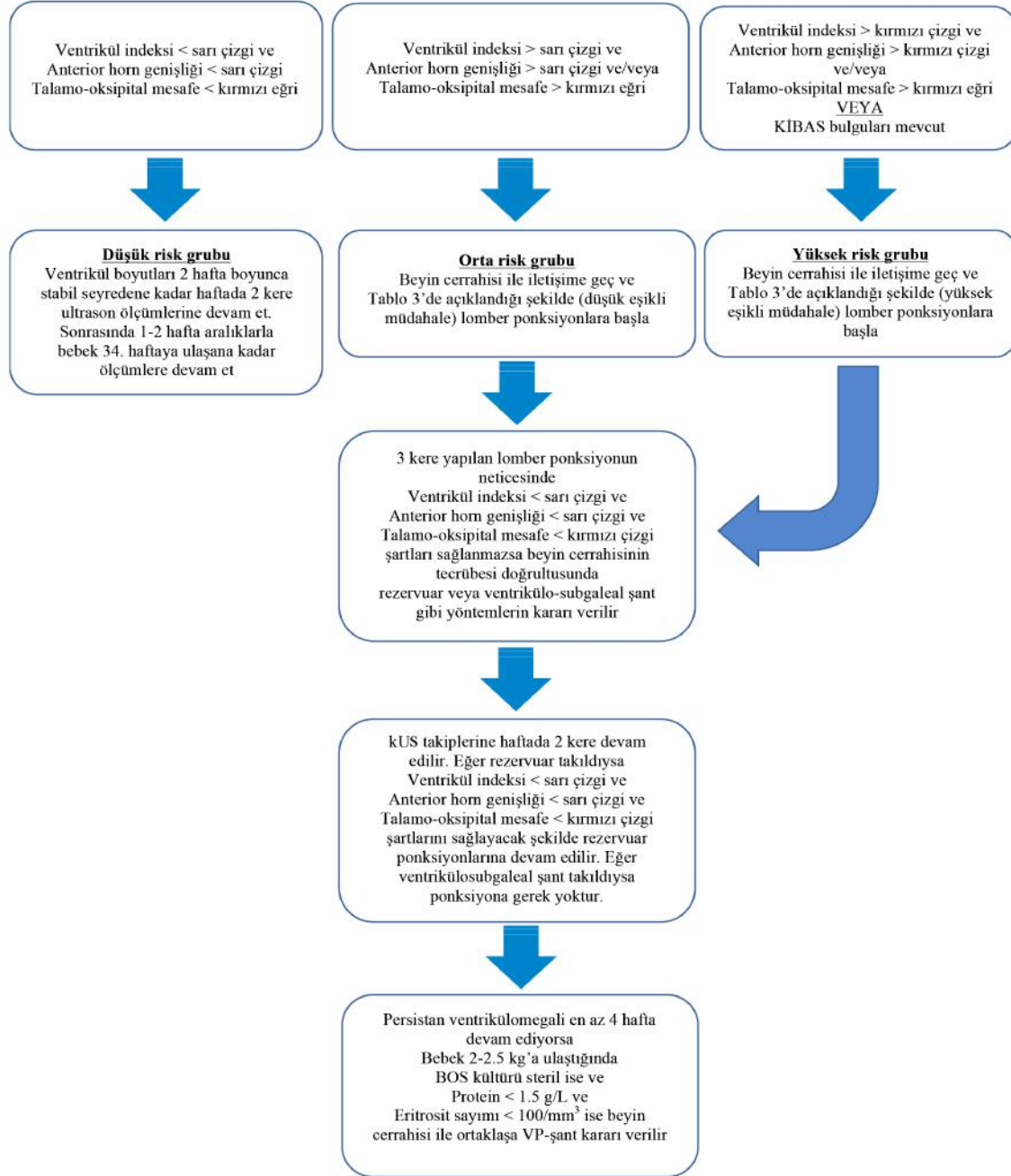
Bu yöntemlerin uygulanmasından 4 hafta sonra hastanın halen devam eden BOS boşaltılması ihtiyacının olması halinde, hasta 2-2.5 kg vücut ağırlığına ulaşırsa (daha düşük vücut ağırlığında uygulayan merkezler olsa da, periton yüzeyinin yeterli emilim yüzeyine ulaşabilmesi için genel kabul gören sınır en az 2 kg dır) ve BOS kültürü steril, protein düzeyi <1.5 g/dL ve eritrosit sayımı <100/mm<sup>3</sup> şartları sağlanıyorsa VP-şanta geçiş yapılır [2, 7] (Şekil 4).

• **8.10. Endoskopik 3. Ventrikülostomi ve Koroid Pleksus Koterizasyonu:** PHVD gelişen hastalarda VP-şanta gidişi azaltmak amacıyla erken dönemde endoskopik 3. ventrikülostomi ve koroid pleksus koterizasyonu yöntemi giderek popülerite kazanmasına rağmen, henüz rutin uygulanmasını önerecek yeterli kanıt yoktur [2, 7].

- **8.11. Mezenkimal Kök Hücre Tedavisi:** Mezenkimal kök hücrelerin intraventriküler veya damariçi yoldan

uygulanması ile yenidoğan rat modellerinde başarı sağlanmış ve devamında tamamlanan Faz-I çalışmasında güvenli ve tolere edilebilir bir ajan olduğu gösterilmiştir [136-139]. Bu açıdan ümit verici olan mezenkimal kök hücre tedavisinin, rutin olarak önerilebilmesi için ileri çalışmalara ihtiyaç duyulmaktadır.

PHVD gelişen preterm bebeklerimize mümkün olan en yüksek yaşam kalitesini sağlayabilmek için, PHVD'nin multidisipliner yaklaşım gerektiren kompleks bir süreç olduğu hatırdta tutulmalı, beyin cerrahisi bölümü ile ortak bir yaklaşım planı benimsenmeli, PHVD gelişen hastaların takibine beyin cerrahisi en erken dönemden itibaren dahil edilmeli ve imkanlar ölçüsünde aile bilgilendirmesine birlikte katılım sağlanmalıdır [7].



**Şekil 4.** Posthemorajik ventriküler dilatasyona yaklaşım algoritması. Bu bebeklerin izleminde Şekil 3'de verilen güncel izlem eğrilerinin kullanılması önerilmektedir. İzlem sırasında elimizdeki en önemli aracın kUS ölçümleri olduğu hatırdta tutulmalı ve müdahalelere başlamak için asla kafa içi basınç artışı (KİBAS) bulgularının (baş çevresinde > 2 cm/hafta artış, fontanelin gergin ve kabarık olması ve kafa kemiklerinin aralarındaki sütürlerin ayrılmaya başlaması) ortaya çıkması beklenilmemelidir. Ancak KİBAS bulgularının ortaya çıkması durumunda ise, acilen lomber ponksiyonlara yukarıda önerilen şekilde başlanmalıdır.

# 9. PROGNOZ VE MORTALİTE

Sağkalım ve uzun dönem nörolojik morbiditeler hakkında aileler bilgilendirilirken şeffaf olunmalı, durum net olarak açıklanmalı ve güncel literatürün ışığında ailelere mevcut olasılıklar sade bir dille ayrıntılı olarak izah edilmelidir. Bu görüşmeler sırasında intrakraniyal kanama ve buna bağlı gelişen komplikasyonların açıklanmasının yanısıra, pre-matüritenin başlı başına uzun dönem prognoz için olumsuz bir risk faktörü olduğu, mevcut komorbiditelerin de uzun dönem prognoz üzerine etkili olacağı aileye ayrıntılı olarak izah edilmelidir. Yine bu görüşmeler sırasında, eğer mümkün ise kendi merkezimize ait mortalite ve morbidite verilerinin paylaşılması daha doğru olacaktır. Taburculuk sonrasındaki yakın takibin çok önemli olduğu, nörogelişimsel problemlerin görülme ihtimali yüksek olan durumlarda taburculuk sonrasında erken rehabilitasyon programlarına başlanması ile nöroplastisitenin korunarak maksimum yarar sağlanacağı akılda tutulmalı ve ailelere sade bir dille anlatılmalıdır [2].

Aşağıda, aile bilgilendirmelerinde yol gösterici olması amacıyla mortalite ve nörogelişimsel morbiditeler üzerine güncel bazı istatistik verilerini sunuyoruz. Bu verilerin hekimler tarafından kolay akılda kalmasını ve aileler tarafından da kolay anlaşılabilmesini sağlamak amacıyla küsüratlardan kaçınılmıştır.

## - 9.1. Uzun Dönem Nörogelişimsel Morbiditeler

- Nörogelişimsel problemler, gebelik haftası, eşlik eden morbiditeler, GMK-İVK'nın evresi ve VP-şanta gidiş ile yakın ilişkilidir.
- Evre I ve Evre II kanamaların nörogelişimsel morbiditelerle ilişkisi tartışmalıdır. Ancak genel görüş, düşük de

olsa nörogelişimsel geriliklere neden olabilecekleri yönündedir. Yakın tarihli çalışmalarda serebral palsi oranı, Evre I ve Evre II kanama için kombine olarak yaklaşık %10 olarak bildirilmektedir [140-142].

- Evre I ve Evre II kanamada tüm nöro-sensöryel gerilik (kognitif / motor / işitme / görme problemleri) oranı yaklaşık %20 dolaylarındadır [140-142].
- Evre III kanama için serebral palsi oranı %30 dolaylarında bildirilmektedir [141, 142]. Evre III kanamaya PHVD'nin eşlik etmesi durumunda risk artar. Yukarıda tarif edilen şekilde zamanında müdahalelerde bulunulması ile mortalite / serebral palsi / ağır nörogelişimsel gerilik riski yaklaşık 1/2 bebekten, 1/3 bebeğe düşer [132].
- PVHİ (Papile Evre IV) ortaya çıktığında hemiparezi (=unilateral spastik serebral palsi) riskinde belirgin artış olur. Güncel literatürde bu oran minimum %40 dolaylarında verilmektedir [107].
- Kanamanın bilateral olması, birden fazla lobu kaplaması veya şifte neden olması ile nörogelişimsel geriliklerin ortaya çıkma riski artar. Ancak günümüzde PVHİ (Papile Evre IV) sonrasında serebral palsi gelişen bebeklerin dahi çoğunun iyi bir rehabilitasyon programı ile desteksiz yürüyebildiği ve yaklaşık üçte ikisinin normal kognitif skorlara sahip olduğu akılda tutulmalıdır [107].

## - 9.2. Mortalite

- Mortalite, gebelik haftası, eşlik eden morbiditeler ve GMK-İVK'nın evresi ile yakın ilişkilidir [5].
- Yakın tarihli geniş bir seride mortalite, Evre I için %4 ve Evre II için %10 olarak bildirilmiştir [5]. Düşük evreli ka-

namalarda mortalite, genellikle alta yatan diğer hastalıkların neticesinde ortaya çıkar.

- Evre III kanamada mortalite, güncel literatürde yaklaşık %20 dolaylarında bildirilmektedir [5, 108]. Evre III kanamaya PHVD'nin eşlik etmesiyle bu oran %30'lara kadar artış gösterebilir.

- PVHİ (Papile Evre IV) için mortalite son 20 yılda büyük düşüş göstermiştir. Güncel literatürde bu oran yaklaşık %40 olarak bildirilmektedir [107]. Kanamanın bilateral olması, birden fazla beyin lobunu kaplaması veya beyin orta hattında şifte neden olması ile mortalite riski artar.

## 10. KAYNAKLAR

1. Guyatt G, Oxman AD, Akl EA, et al. GRADE guidelines: 1. Introduction-GRADE evidence profiles and summary of findings tables. *J Clin Epidemiol*. 2011;64(4):383-394.
2. Inder TE, Perlman JM, Volpe JJ. Preterm Intraventricular Hemorrhage/Posthemorrhagic Hydrocephalus. In: Volpe's Neurology of the Newborn, 6th, Volpe JJ (Ed), Elsevier, Philadelphia 2018:637-98.
3. Stoll BJ, Hansen NI, Bell EF, et al; Eunice Kennedy Shriver National Institute of Child Health and Human Development Neonatal Research Network. Trends in care practices, morbidity, and mortality of extremely preterm neonates, 1993-2012. *JAMA*. 2015;314(10):1039-1051
4. Su BH, Hsieh WS, Hsu CH, Chang JH, Lien R, Lin CH; Premature Baby Foundation of Taiwan (PBFT). Neonatal outcomes of extremely preterm infants from Taiwan: comparison with Canada, Japan, and the USA. *Pediatr Neonatol*. 2015;56(1):46-52
5. Christian EA, Jin DL, Attenello F, et al. Trends in hospitalization of preterm infants with intraventricular hemorrhage and hydrocephalus in the United States, 2000-2010. *J Neurosurg Pediatr* 2016;17(3):260-9.
6. Poryo M, Boeckh JC, Gortner L, et al. Ante-, peri- and postnatal factors associated with intraventricular hemorrhage in very premature infants. *Early Hum Dev* 2018; 116:1-8.
7. Leijser LM, de Vries LS. Preterm brain injury: Germinal matrix-intraventricular hemorrhage and post-hemorrhagic ventricular dilatation. *Handb Clin Neurol*. 2019; 162:173-199.
8. Larroque B, Marret S, Ancel PY, Arnaud C, Marpeau L, Supernant K, Pierrat V, Rozé JC, Matis J, Cambonie G, Burguet A, Andre M, Kaminski M, Bréart G; EPIPAGE Study Group. White matter damage and intraventricular hemorrhage in very preterm infants: the EPIPAGE study. *J Pediatr*. 2003;143(4):477-83.
9. Raets MM, Dudink J, Govaert P. Neonatal disorders of germinal matrix. *J Matern Fetal Neonatal Med*. 2015;28 Suppl 1:2286-90.
10. Kinoshita Y, Okudera T, Tsuru E, Yokota A. Volumetric analysis of the germinal matrix and lateral ventricles performed using MR images of postmortem fetuses. *AJNR Am J Neuroradiol* 2001;22(2): 382-8
11. Scott JA, Habas PA, Kim K, et al. Growth trajectories of the human fetal brain tissues estimated from 3D reconstructed in utero MRI. *Int J Dev Neurosci* 2011;29(5):529-36.
12. Corbin JG, Gaiano N, Juliano SL, et al. Regulation of neural progenitor cell development in the nervous system. *J Neurochem* 2008; 106(6):2272-87.
13. de Vries LS, Leijser LM. Germinal matrix hemorrhage and intraventricular hemorrhage (GMH-İVH) in the newborn: Pathogenesis, clinical presentation, and diagnosis. In Martin R, Nordli DR, Kim S ed. UpToDate. [https://www.uptodate.com/contents/germinal-matrix-hemorrhage-and-intraventricular-hemorrhage-GMH-İVH-in-the-newborn-pathogenesis-clinical-presentation-and-diagnosis?search=germinal%20matrix%20hemorrhage&source=search\\_result&selectedTitle=2~10&usage\\_type=default&display\\_rank=2#H22\\_type=default&display\\_rank=2#H22](https://www.uptodate.com/contents/germinal-matrix-hemorrhage-and-intraventricular-hemorrhage-GMH-İVH-in-the-newborn-pathogenesis-clinical-presentation-and-diagnosis?search=germinal%20matrix%20hemorrhage&source=search_result&selectedTitle=2~10&usage_type=default&display_rank=2#H22_type=default&display_rank=2#H22)
14. Ballabh P, Braun A, Nedergaard M. Anatomic analysis of blood vessels in germinal matrix, cerebral cortex, and white matter in developing infants. *Pediatr Res* 2004;56(1):117-24
15. Govaert, P., Roehr, C.C. & Gressens, P. Cranial ultrasound by neonatologists. *Pediatr Res* 2020;87(Suppl 1):1-2
16. Braun A, Xu H, Hu F, et al. Paucity of pericytes in germinal matrix vasculature of premature infants. *J Neurosci* 2007;27(44):12012-24
17. El-Khoury N, Braun A, Hu F, et al. Astrocyte end-feet in germinal matrix, cerebral cortex, and white matter in developing infants. *Pediatr Res* 2006;59(5):673-9.
18. Xu H, Hu F, Sado Y, et al. Maturation changes in laminin, fibronectin, collagen IV, and perlecan in germinal matrix, cortex, and white matter and effect of betamethasone. *J Neurosci Res* 2008;86(7): 1482-500.
19. Vinukonda G, Dummula K, Malik S, et al. Effect of prenatal glucocorticoids on cerebral vasculature of the developing brain. *Stroke* 2010;41(8): 1766-73.
20. Ment LR, Stewart WB, Ardito TA, Madri JA. Germinal matrix micro-

- vascular maturation correlates inversely with the risk period for neonatal intraventricular hemorrhage. *Brain Res Dev Brain Res* 1995; 84(1): 142–149
21. Ghazi-Birry HS, Brown WR, Moody DM, Challa VR, Block SM, Reboussin DM. Human germinal matrix: venous origin of hemorrhage and vascular characteristics. *AJNR Am J Neuroradiol*. 1997;18(2): 219-29.
  22. Pape KE, Wigglesworth JS. Haemorrhage, ischaemia and perinatal brain. In: K Pape, J Wigglesworth (Eds.), *Clinics in developmental medicine* no. 69/70. SIMP/ Heinemann, London, 1979. pp. 133–148
  23. Tsuji M, Saul JP, du Plessis A, et al. Cerebral intravascular oxygenation correlates with mean arterial pressure in critically ill premature infants. *Pediatrics* 2000; 106(4):625.
  24. O'Leary H, Gregas MC, Limperopoulos C, et al. Elevated cerebral pressure passivity is associated with prematurity-related intracranial hemorrhage. *Pediatrics* 2009; 124(1): 302-309
  25. Soul JS, Hammer PE, Tsuji M, et al. Fluctuating pressure-passivity is common in the cerebral circulation of sick premature infants. *Pediatr Res* 2007; 61(4): 467-473.
  26. Noori S, Seri I. Hemodynamic antecedents of peri/intraventricular hemorrhage in very preterm neonates. *Semin Fetal Neonatal Med* 2015; 20(4): 232-237
  27. Adcock B, Carpenter S, Bauer J, et al. Acute kidney injury, fluid balance and risks of intraventricular hemorrhage in premature infants. *J Perinatol*. 2020;10.1038/s41372-020-0613-5.
  28. Romantsik O, Bruschetti M, Ley D. Intraventricular Hemorrhage and White Matter Injury in Preclinical and Clinical Studies. *Neoreviews*. 2019;20(11): e636-e652.
  29. Karimy JK, Zhang J, Kurland DB, et al. Inflammation-dependent cerebrospinal fluid hypersecretion by the choroid plexus epithelium in posthemorrhagic hydrocephalus. *Nat Med*. 2017;23(8):997–1003
  30. Gram M, Sveinsdóttir S, Ruscher K, et al. Hemoglobin induces inflammation after preterm intraventricular hemorrhage by methemoglobin formation. *J Neuroinflammation*. 2013; 10:100
  31. Chen Q, Feng Z, Tan Q, et al. Post-hemorrhagic hydrocephalus: recent advances and new therapeutic insights. *J Neurol Sci*. 2017;375: 220–230
  32. Gram M, Sveinsdóttir S, Cinthio M, et al. Extracellular hemoglobin: mediator of inflammation and cell death in the choroid plexus following preterm intraventricular hemorrhage. *J Neuroinflammation*. 2014;11: 200
  33. Chen Z, Gao C, Hua Y, Keep RF, Muraszko K, Xi G. Role of iron in brain injury after intraventricular hemorrhage. *Stroke*. 2011;42(2): 465–470
  34. Khwaja O, Volpe JJ. Pathogenesis of cerebral white matter injury of prematurity. *Arch Dis Child Fetal Neonatal Ed*. 2008;93(2): F153–F161
  35. Agyemang AA, Sveinsdóttir K, Vallius S, Sveinsdóttir S, Bruschetti M, Romantsik O, Hellström A, Smith LEH, Ohlsson L, Holmqvist B, Gram M, Ley D. Cerebellar Exposure to Cell-Free Hemoglobin Following Preterm Intraventricular Hemorrhage: Causal in Cerebellar Damage? *Transl Stroke Res*. 2017;8(5):461-473
  36. Evans N, Kluckow M. Early ductal shunting and intraventricular haemorrhage in ventilated preterm infants. *Arch Dis Child Fetal Neonatal Ed* 1996; 75(3): F183-F186.
  37. Al-Abdi SY, Al-Aamri MA. A Systematic Review and Meta-analysis of the Timing of Early Intraventricular Hemorrhage in Preterm Neonates: Clinical and Research Implications. *J Clin Neonatol* 2014; 3(2):76-88
  38. Harteman JC, Groenendaal F, van Haastert IC, et al. Atypical timing and presentation of periventricular haemorrhagic infarction in preterm infants: the role of thrombophilia. *Dev Med Child Neurol* 2012; 54(2):140147
  39. Wagenaar N, Chau V, Groenendaal F, et al. Clinical Risk Factors for Punctate White Matter Lesions on Early Magnetic Resonance Imaging in Preterm Newborns. *J Pediatr* 2017;182: 34-40.e1
  40. Steggerda SJ, Leijser LM, Wiggers-de Bruine FT, et al. Cerebellar injury in preterm infants: incidence and findings on US and MR images. *Radiology* 2009;252(1):190-199
  41. Parodi A, Rossi A, Severino M, et al. Accuracy of ultrasound in assessing cerebellar haemorrhages in very low birthweight babies. *Arch Dis Child Fetal Neonatal Ed* 2015;100(4): F289-F292
  42. Papile LA, Burstein J, Burstein R, et al. Incidence and evolution of subependymal and intraventricular hemorrhage: a study of infants with birth weights less than 1,500 gm. *J Pediatr*. 1978;92(4):529-534
  43. Taylor GA. Effect of germinal matrix hemorrhage on terminal vein position and patency. *Pediatr Radiol* 1995;25 Suppl 1: S37-S40
  44. Handley SC, Passarella M, Lee HC, Lorch SA. Incidence Trends and Risk Factor Variation in Severe Intraventricular Hemorrhage across a Population Based Cohort. *J Pediatr* 2018; 200:24-29.e3.
  45. Stoll BJ, Hansen NI, Bell EF, et al. Neonatal outcomes of extremely preterm infants from the NICHD Neonatal Research Network. *Pediatrics* 2010;126(3):443-456.
  46. Szepecht D, Szymankiewicz M, Nowak I, Gadzinowski J. Intraventricular hemorrhage in neonates born before 32 weeks of gestation-retrospective analysis of risk factors. *Childs Nerv Syst* 2016;32(8): 1399-1404.
  47. Howes A, Hilditch C, Keir A. What clinical practice strategies have been shown to decrease incidence rates of intraventricular haemorrhage in preterm infants? *J Paediatr Child Health* 2019;55(10): 1269-1278.
  48. Özek E and Ozek OMM, Germinal Matrix-Intraventricular Hemorrhage and Posthemorrhagic Ventricular Dilatation in the Preterm Infant. In *Pediatric Hydrocephalus*, Springer, 2018, pp.1-28
  49. Ment LR, Oh W, Ehrenkranz RA, Philip AG, Duncan CC, Makuch RW. Antenatal steroids, delivery mode, and intraventricular hemorrhage in preterm infants. *Am J Obstet Gynecol* 1995;172(3):795-800.
  50. Roberts D, Dalziel S. Antenatal corticosteroids for accelerating fetal lung maturation for women at risk of preterm birth. *Cochrane Database Syst Rev* 2006;(3):CD004454
  51. Palmer KG, Kronsberg SS, Barton BA, Hobbs CA, Hall RW, Anand KJ. Effect of inborn versus outborn delivery on clinical outcomes in ventilated preterm neonates: secondary results from the NEOPAIN trial. *J Perinatol* 2005;25(4):270-275
  52. Roberts D, Brown J, Medley N, Dalziel SR. Antenatal corticosteroids for accelerating fetal lung maturation for women at risk of preterm birth. *Cochrane Database Syst Rev* 2017;3(3):CD004454
  53. Modi N, Lewis H, Al-Naqeeb N, Ajayi-Obe M, Dore CJ, Rutherford M. The effects of repeated antenatal glucocorticoid therapy on the developing brain. *Pediatr Res* 2001;50(5):581-585.

54. Crowther CA, Doyle LW, Haslam RR, et al. Outcomes at 2 years of age after repeat doses of antenatal corticosteroids. *N Engl J Med* 2007;357(12):1179-1189.
55. Crowther CA, Harding JE. Repeat doses of prenatal corticosteroids for women at risk of preterm birth for preventing neonatal respiratory disease. *Cochrane Database Syst Rev* 2007;(3):CD003935.
56. Thorp JA, Jones PG, Clark RH, Knox E, Peabody JL. Perinatal factors associated with severe intracranial hemorrhage. *Am J Obstet Gynecol* 2001;185(4):859-862
57. Amer R, Moddemann D, Seshia M, et al. Neurodevelopmental Outcomes of Infants Born at <29 Weeks of Gestation Admitted to Canadian Neonatal Intensive Care Units Based on Location of Birth. *J Pediatr* 2018; 196:31-37.e1.
58. Helenius K, Longford N, Lehtonen L, et al. Association of early postnatal transfer and birth outside a tertiary hospital with mortality and severe brain injury in extremely preterm infants: observational cohort study with propensity score matching. *BMJ* 2019;367: l5678
59. Mohamed MA, Aly H. Transport of premature infants is associated with increased risk for intraventricular haemorrhage. *Arch Dis Child Fetal Neonatal Ed* 2010;95(6):F403-F407.
60. Osborn DA, Evans N, Kluckow M. Hemodynamic and antecedent risk factors of early and late periventricular/intraventricular hemorrhage in premature infants. *Pediatrics* 2003;112(1 Pt 1):33-39.
61. Lim J, Hagen E. Reducing Germinal Matrix-Intraventricular Hemorrhage: Perinatal and Delivery Room Factors. *Neoreviews* 2019;20(8):e452-e463.
62. Huang J, Meng J, Choonara I, et al. Antenatal infection and intraventricular hemorrhage in preterm infants: A meta-analysis. *Medicine (Baltimore)* 2019;98(31): e16665.
63. Soraisham AS, Singhal N, McMillan DD, Sauve RS, Lee SK, Canadian Neonatal N. A multicenter study on the clinical outcome of chorioamnionitis in preterm infants. *Am J Obstet Gynecol* 2009;200(4): 372.e1-372.e3726.
64. Oh KJ, Park JY, Lee J, Hong JS, Romero R, Yoon BH. The combined exposure to intra-amniotic inflammation and neonatal respiratory distress syndrome increases the risk of intraventricular hemorrhage in preterm neonates. *J Perinat Med* 2018;46(1):9-20
65. Chatzakis C, Papatheodorou S, Sarafidis K, Dinas K, Makrydimas G, Sotiriadis A. The effect of prophylactic antibiotics for preterm prelabor rupture of membranes on perinatal outcomes: a network meta-analysis of randomized controlled trials. *Ultrasound Obstet Gynecol* 2020;55(1):20-31
66. Villamor-Martinez E, Fumagalli M, Mohammed Rahim O, et al. Chorioamnionitis Is a Risk Factor for Intraventricular Hemorrhage in Preterm Infants: A Systematic Review and Meta-Analysis. *Front Physiol* 2018; 9:1253.
67. Bierstone D, Wagenaar N, Gano DL, et al. Association of Histologic Chorioamnionitis With Perinatal Brain Injury and Early Childhood Neurodevelopmental Outcomes Among Preterm Neonates. *JAMA Pediatr* 2018;172(6):534-541.
68. van Vliet E, Dijkema GH, Schuit E, et al. Nifedipine maintenance tocolysis and perinatal outcome: an individual participant data meta-analysis. *BJOG* 2016;123(11):1753-1760.
69. Aggarwal A, Bagga R, Girish B, Kalra J, Kumar P. Effect of maintenance tocolysis with nifedipine in established preterm labour on pregnancy prolongation and neonatal outcome. *J Obstet Gynaecol* 2018;38(2):177-184.
70. Pinto Cardoso G, Houivet E, Marchand-Martin L, et al. Association of Intraventricular Hemorrhage and Death With Tocolytic Exposure in Preterm Infants. *JAMA Netw Open* 2018;1(5): e182355
71. Haque KN, Hayes AM, Ahmed Z, Wilde R, Fong CY. Caesarean or vaginal delivery for preterm very-low-birth weight (<or =1,250 g) infant: experience from a district general hospital in UK. *Arch Gynecol Obstet* 2008;277(3):207-212.
72. Humberg A, Hartel C, Paul P, et al. Delivery mode and intraventricular hemorrhage risk in very-low-birth-weight infants: Observational data of the German Neonatal Network. *Eur J Obstet Gynecol Reprod Biol* 2017; 212:144-149.
73. Manley BJ, Owen LS, Hooper SB, et al. Towards evidence-based resuscitation of the newborn infant. *Lancet* 2017;389(10079):1639-1648.
74. Rabe H, Gyte GM, Diaz-Rossello JL, Duley L. Effect of timing of umbilical cord clamping and other strategies to influence placental transfusion at preterm birth on maternal and infant outcomes. *Cochrane Database Syst Rev* 2019;9(9):CD003248.
75. Tarnow-Mordi W, Morris J, Kirby A, et al. Delayed versus Immediate Cord Clamping in Preterm Infants. *N Engl J Med* 2017;377(25):2445-2455.
76. Al-Wassia H, Shah PS. Efficacy and safety of umbilical cord milking at birth: a systematic review and meta-analysis. *JAMA Pediatr* 2015;169(1):18-25.
77. Katheria A, Reister F, Essers J, et al. Association of Umbilical Cord Milking vs Delayed Umbilical Cord Clamping With Death or Severe Intraventricular Hemorrhage Among Preterm Infants. *JAMA* 2019;322(19):1877-1886.
78. Perlman JM, Wyllie J, Kattwinkel J, et al. Part 7: Neonatal Resuscitation: 2015 International Consensus on Cardiopulmonary Resuscitation and Emergency Cardiovascular Care Science With Treatment Recommendations. *Circulation* 2015;132(16 Suppl 1): S204-S241.
79. Sweet DG, Carnielli V, Greisen G, et al. European Consensus Guidelines on the Management of Respiratory Distress Syndrome- 2019 Update. *Neonatology* 2019;115(4):432-450.
80. Oygür N, Önal E, Zenciroğlu A. Türk Neonatoloji Derneği Doğum Salonu Yaklaşımları. 2016. Internet. [http://www.neonatology.org.tr/wp-content/uploads/2016/12/dogum\\_odasi\\_yonetimi.pdf](http://www.neonatology.org.tr/wp-content/uploads/2016/12/dogum_odasi_yonetimi.pdf)
81. Miller SS, Lee HC, Gould JB. Hypothermia in very low birth weight infants: distribution, risk factors and outcomes. *J Perinatol* 2011;31 Suppl 1: S49-S56.
82. Oei JL, Finer NN, Saugstad OD, et al. Outcomes of oxygen saturation targeting during delivery room stabilisation of preterm infants. *Arch Dis Child Fetal Neonatal Ed* 2018;103(5): F446-F454.
83. Vesoulis ZA, Mathur AM. Cerebral Autoregulation, Brain Injury, and the Transitioning Premature Infant. *Front Pediatr* 2017; 5:64.
84. Kaiser JR, Gauss CH, Pont MM, Williams DK. Hypercapnia during the first 3 days of life is associated with severe intra ventricular hemorrhage in very low birth weight infants. *J Perinatol* 2006;26(5): 279-285.
85. Sauer CW, Kong JY, Vaucher YE, et al. Intubation Attempts Increase the Risk for Severe Intraventricular Hemorrhage in Preterm Infants-A Retrospective Cohort Study. *J Pediatr* 2016; 177:108-113.
86. Tekin N, Soyulu H, Dilli D. Neonatal Hemodinami ve Hipotansiyona Yaklaşım Rehberi.2018. Internet. <http://www.neonatology.org.tr/storage/2020/04/neonatal-hemodinami-rehberi2018.pdf>
87. Katheria AC, Harbert MJ, Nagaraj SB, et al. The Neu-Prem Trial: Neuromonitoring of Brains of Infants Born Preterm During Resus-

- citation-A Prospective Observational Cohort Study. *J Pediatr* 2018; 198:209-213.e3.
88. Plomgaard AM, Alderliesten T, van Bel F, et al. No neurodevelopmental benefit of cerebral oximetry in the first randomised trial (SafeBoosC II) in preterm infants during the first days of life. *Acta Paediatr* 2019;108(2): 275-281.
  89. Hansen ML, Pellicer A, Gluud C, et al. Cerebral near-infrared spectroscopy monitoring versus treatment as usual for extremely preterm infants: a protocol for the SafeBoosC randomised clinical phase III trial. *Trials* 2019; 20(1):811.
  90. Barnette AR, Myers BJ, Berg CS, Inder TE. Sodium intake and intraventricular hemorrhage in the preterm infant. *Ann Neurol* 2010; 67(6):817-823
  91. Dalton J, Dechert RE, Sarkar S. Assessment of association between rapid fluctuations in serum sodium and intraventricular hemorrhage in hypernatremic preterm infants. *Am J Perinatol* 2015;32(8):795-802.
  92. Bermick J, Dechert RE, Sarkar S. Does hyperglycemia in hypernatremic preterm infants increase the risk of intraventricular hemorrhage? *J Perinatol* 2016; 36(9):729-732.
  93. Auerbach A, Eventov-Friedman S, Arad I, et al. Long duration of hyperglycemia in the first 96 hours of life is associated with severe intraventricular hemorrhage in preterm infants. *J Pediatr* 2013;163(2):388-393.
  94. İnce Z, Yapicioğlu Yıldızdaş H, Demirel N. Türk Neonatoloji Derneği Yenidoğanda Sıvı ve Elektrolit Dengesi Rehberi. 2016. Internet. [https://www.neonatology.org.tr/storage/2020/04/Sivi\\_Elektrolit.pdf](https://www.neonatology.org.tr/storage/2020/04/Sivi_Elektrolit.pdf)
  95. Christensen RD, Baer VL, Lambert DK, Ilstrup SJ, Eggert LD, Henry E. Association, among very-low-birthweight neonates, between red blood cell transfusions in the week after birth and severe intraventricular hemorrhage. *Transfusion* 2014;54(1):104-108
  96. Tran TT, Veldman A, Malhotra A. Does risk-based coagulation screening predict intraventricular haemorrhage in extreme premature infants? *Blood Coagul Fibrinolysis* 2012;23(6):532-536.
  97. Dani C, Poggi C, Ceciari F, Bertini G, Pratesi S, Rubaltelli FF. Coagulopathy screening and early plasma treatment for the prevention of intraventricular hemorrhage in preterm infants. *Transfusion* 2009;49(12):2637-2644.
  98. Duppre P, Sauer H, Giannopoulou EZ, et al. Cellular and humoral coagulation profiles and occurrence of İVH in VLBW and ELWB infants. *Early Hum Dev* 2015;91(12):695-700.
  99. Kribs A, Roll C, Gopel W, et al. Nonintubated Surfactant Application vs Conventional Therapy in Extremely Preterm Infants: A Randomized Clinical Trial. *JAMA Pediatr* 2015;169(8):723-730.
  100. Legge NA, Shein D, Callander I. Methods of surfactant administration and early ventilation in neonatal intensive care units in New South Wales and the Australian Capital Territory. *J Neonatal Perinatal Med* 2019;12(3):255-263.
  101. Ozkan H, Erdeve O, Kanmaz Kutman HG. Türk Neonatoloji Derneği Respiratuvar distres sendromu ve surfaktan tedavi rehberi 2018 güncellemesi. 2018. Internet. [https://www.neonatology.org.tr/media/2020/04/Respiratuvar\\_Distres\\_Sendromu\\_ve\\_Surfaktan\\_Tedavi\\_Rehberi\\_2018.pdf](https://www.neonatology.org.tr/media/2020/04/Respiratuvar_Distres_Sendromu_ve_Surfaktan_Tedavi_Rehberi_2018.pdf)
  102. Kochan M, Leonardi B, Firestine A, et al. Elevated midline head positioning of extremely low birth weight infants: effects on cardiopulmonary function and the incidence of periventricular-intraventricular hemorrhage. *J Perinatol* 2019;39(1):54-62.
  103. Romantsik O, Calevo MG, Bruschettoni M. Head midline position for preventing the occurrence or extension of germinal matrix-intraventricular hemorrhage in preterm infants. *Cochrane Database Syst Rev* 2017;7(7):CD012362
  104. de Bijl-Marcus K, Brouwer AJ, De Vries LS, Groenendaal F, Wezel-Meijler GV. Neonatal care bundles are associated with a reduction in the incidence of intraventricular haemorrhage in preterm infants: a multicentre cohort study. *Arch Dis Child Fetal Neonatal Ed* 2020;105(4):419-424.
  105. Lowe LH, Bailey Z. State-of-the-art cranial sonography: Part 1, modern techniques and image interpretation. *AJR Am J Roentgenol* 2011;196(5):1028-1033.
  106. Ment LR, Bada HS, Barnes P, et al. Practice parameter: neuroimaging of the neonate: report of the Quality Standards Subcommittee of the American Academy of Neurology and the Practice Committee of the Child Neurology Society. *Neurology* 2002;58(12):1726-1738.
  107. Cizmeci MN, de Vries LS, Ly LG, et al. Periventricular Hemorrhagic Infarction in Very Preterm Infants: Characteristic Sonographic Findings and Association with Neurodevelopmental Outcome at Age 2 Years. *J Pediatr* 2020; 217:79-85.e1.
  108. de Vries LS, Groenendaal F, Liem KD, et al. Treatment thresholds for intervention in posthaemorrhagic ventricular dilation: a randomised controlled trial. *Arch Dis Child Fetal Neonatal Ed* 2019;104(1): F70-F75.
  109. Forster DE, Koumoundouros E, Saxton V, Fedai G, Holberton J. Cerebral blood flow velocities and cerebrovascular resistance in normal-term neonates in the first 72 hours. *J Paediatr Child Health* 2018;54(1):61-68.
  110. Couture A, Veyrac C, Baud C, Saguintaah M, Ferran JL. Advanced cranial ultrasound: transfontanelar Doppler imaging in neonates. *Eur Radiol* 2001;11(12):2399-2410.
  111. Boswinkel V, Steggerda SJ, Fumagalli M, et al. The CHOPIn Study: a Multicenter Study on Cerebellar Hemorrhage and Outcome in Preterm Infants. *Cerebellum* 2019;18(6):989-998.
  112. Hortensius LM, Dijkshoorn ABC, Ecury-Goossen GM, et al. Neurodevelopmental Consequences of Preterm Isolated Cerebellar Hemorrhage: A Systematic Review. *Pediatrics* 2018;142(5): e20180609
  113. Kidokoro H, Neil JJ, Inder TE. New MR imaging assessment tool to define brain abnormalities in very preterm infants at term. *AJNR Am J Neuroradiol* 2013;34(11):2208-2214.
  114. Counsell SJ, Arichi T, Arulkumaran S, Rutherford MA. Fetal and neonatal neuroimaging. *Handb Clin Neurol*. 2019; 162:67-103.
  115. Brouwer MJ, de Vries LS, Kersbergen KJ, et al. Effects of posthemorrhagic ventricular dilatation in the preterm infant on brain volumes and white matter diffusion variables at term-equivalent age. *J Pediatr* 2016; 168:41-9.e1.
  116. Cizmeci MN, Khalili N, Claessens NHP, et al. Assessment of Brain Injury and Brain Volumes after Posthemorrhagic Ventricular Dilatation: A Nested Substudy of the Randomized Controlled ELVIS Trial. *J Pediatr* 2019; 208:191-197.e2.
  117. Levene MI. Measurement of the growth of the lateral ventricles in preterm infants with real-time ultrasound. *Arch Dis Child* 1981;56(12):900-904.
  118. Davies MW, Swaminathan M, Chuang SL, Betheras FR. Reference ranges for the linear dimensions of the intracranial ventricles in

- preterm neonates. *Arch Dis Child Fetal Neonatal Ed* 2000;82(3): F218-F223.
119. Brouwer AJ, Brouwer MJ, Groenendaal F, Benders MJ, Whitelaw A, de Vries LS. European perspective on the diagnosis and treatment of posthaemorrhagic ventricular dilatation. *Arch Dis Child Fetal Neonatal Ed* 2012;97(1): F50-F55.
  120. Boyle M, Shim R, Gnanasekaran R, et al. Inclusion of extremes of prematurity in ventricular index centile charts. *J Perinatol* 2015;35(6):439-443.
  121. Brouwer MJ, de Vries LS, Groenendaal F, et al. New reference values for the neonatal cerebral ventricles. *Radiology* 2012;262(1):224-233
  122. El-Dib M, Limbrick DD Jr, Inder T, et al. Management of Post-hemorrhagic Ventricular Dilatation in the Preterm Infant [published online ahead of print, 2020 Jul 30]. *J Pediatr*. 2020; S0022-3476(20)30978-1.
  123. Whitelaw A, Lee-Kelland R. Repeated lumbar or ventricular punctures in newborns with intraventricular haemorrhage. *Cochrane Database Syst Rev* 2017;4(4):CD000216.
  124. Whitelaw A. Repeated lumbar or ventricular punctures in newborns with intraventricular hemorrhage. *Cochrane Database Syst Rev* 2001;(1):CD000216
  125. Luciano R, Velardi F, Romagnoli C, Papacci P, De Stefano V, Torotorolo G. Failure of fibrinolytic endoventricular treatment to prevent neonatal post-haemorrhagic hydrocephalus. A case-control trial. *Childs Nerv Syst* 1997;13(2):73-76
  126. Whitelaw A, Evans D, Carter M, et al. Randomized clinical trial of prevention of hydrocephalus after intraventricular hemorrhage in preterm infants: brain-washing versus tapping fluid. *Pediatrics* 2007;119(5): e1071-e1078.
  127. Whitelaw A, Jary S, Kmita G, et al. Randomized trial of drainage, irrigation and fibrinolytic therapy for premature infants with post-hemorrhagic ventricular dilatation: developmental outcome at 2 years. *Pediatrics* 2010;125(4): e852-e858.
  128. Luyt K, Jary S, Lea C, et al. Ten-year follow-up of a randomised trial of drainage, irrigation and fibrinolytic therapy (DRIFT) in infants with post-haemorrhagic ventricular dilatation. *Health Technol Assess* 2019;23(4):1-116.
  129. Shooman D, Portess H, Sparrow O. A review of the current treatment methods for posthaemorrhagic hydrocephalus of infants. *Cerebrospinal Fluid Res* 2009; 6:1
  130. Mazzola CA, Choudhri AF, Auguste KI, et al. Pediatric hydrocephalus: systematic literature review and evidence-based guidelines. Part 2: Management of posthemorrhagic hydrocephalus in premature infants. *J Neurosurg Pediatr* 2014;14 Suppl 1:8-23.
  131. Whitelaw A, Kennedy CR, Brion LP. Diuretic therapy for newborn infants with posthemorrhagic ventricular dilatation. *Cochrane Database Syst Rev* 2001;(2):CD002270.
  132. Cizmeci MN, Groenendaal F, Liem KD, et al. Early versus Late Ventricular Intervention Study (ELVIS) in Posthemorrhagic Ventricular Dilatation: Outcome at 2 Years. *J Pediatr*, 2020. <https://doi.org/10.1016/j.jpeds.2020.08.014>
  133. Leijser LM, Miller SP, van Wezel-Meijler G, et al. Posthemorrhagic ventricular dilatation in preterm infants: When best to intervene? *Neurology* 2018;90(8): e698-e706.
  134. de Vries LS, Liem KD, van Dijk K, et al. Early versus late treatment of posthaemorrhagic ventricular dilatation: results of a retrospective study from five neonatal intensive care units in The Netherlands. *Acta Paediatr* 2002;91(2):212-217.
  135. Wellons JC 3rd, Shannon CN, Holubkov R, et al. Shunting outcomes in posthemorrhagic hydrocephalus: results of a Hydrocephalus Clinical Research Network prospective cohort study. *J Neurosurg Pediatr*. 2017;20(1):19-29.
  136. Ahn SY, Chang YS, Sung DK, et al. Mesenchymal stem cells prevent hydrocephalus after severe intraventricular hemorrhage. *Stroke* 2013;44(2):497-504.
  137. Ahn SY, Chang YS, Park WS. Mesenchymal stem cells transplantation for neuroprotection in preterm infants with severe intraventricular hemorrhage. *Korean J Pediatr* 2014;57(6):251-256.
  138. Ahn SY, Chang YS, Sung DK, et al. Optimal Route for Mesenchymal Stem Cells Transplantation after Severe Intraventricular Hemorrhage in Newborn Rats. *PLoS One* 2015;10(7): e0132919.
  139. Ahn SY, Chang YS, Sung SI, Park WS. Mesenchymal Stem Cells for Severe Intraventricular Hemorrhage in Preterm Infants: Phase I Dose-Escalation Clinical Trial. *Stem Cells Transl Med* 2018;7(12):847-856.
  140. Beaino G, Khoshnood B, Kaminski M, et al. Predictors of cerebral palsy in very preterm infants: the EPIPAGE prospective population-based cohort study. *Dev Med Child Neurol* 2010;52(6): e119-e125.
  141. Payne AH, Hintz SR, Hibbs AM, et al. Neurodevelopmental outcomes of extremely low-gestational-age neonates with low-grade periventricular-intraventricular hemorrhage. *JAMA Pediatr* 2013;167(5):451-459.
  142. Bolisetty S, Dhawan A, Abdel-Latif M, et al. Intraventricular hemorrhage and neurodevelopmental outcomes in extreme preterm infants. *Pediatrics* 2014;133(1):55-62.